

Seltene Komplikation nach STARR-Operation

Fallbeschreibung

Anamnese

Die erstmalige Vorstellung einer 67-jährigen Patientin erfolgte unter der Verdachtsdiagnose einer rektovaginalen Fistel, welche bei einer totalen Koloskopie im Rahmen einer Vorsorgeuntersuchung aufgrund eines sichtbaren inneren Fistelostiums vermutet wurde. Die Patientin gab Schmerzen im Afterbereich vor allem bei Stuhlgang sowie ein Fremdkörpergefühl in der Vagina an. Transvaginaler Stuhl- oder Luftabgang wurde verneint.

Wegen einer symptomatischen ventralen Rektozele mit Entleerungsstörung hatte sich die Patientin ein Jahr zuvor auswärts einer STARR-Operation („stapled transanal rectal resection“) unterzogen. Bei der ersten Kontrolluntersuchung stellte sich eine enge Klammernahtreihe dar, woraufhin eine Dilatation erfolgte. In den folgenden Kontrolluntersuchungen zeigte sich ein prokto- und rektoskopisch unauffälliger Befund.

Klinische Untersuchung

Bei der Palpation ließ sich zwischen Rektum und Vagina eine im Durchmesser ca. 3 cm große, gegenüber der Umgebung gut verschiebliche, derbe Raumforderung tasten. In der Vagina fand sich keine Fistelöffnung.

Bei der Proktoskopie zeigte sich bei 12 Uhr SSL (Steinschnittlage) knapp 2 cm oral der Linea dentata im Bereich der Klammernahtreihe eine 2 mm große sondierbare Lücke. Mit einem Fistelhäkchen konnte Stuhlmaterial aus der höh-

lenartigen Formation gewonnen werden. Trotz maximaler Luftinsufflation war kein transvaginaler Luftabgang provozierbar.

Becken-MRT

Die Magnetresonanztomographie des Beckens zeigte eine in T₂-Wichtung abschnittsweise hyperintense, mehrfach gekammerte, teils feste, teils liquide Struktur mit einer Ausdehnung von 2,0×1,3 cm. Der Gesamtprozess erstreckte sich halbmondförmig um das Rektum bis hin zum analen Übergang (■ **Abb. 1, 2**). Es ließ sich keine Verbindung zur Vagina im Sinne einer rektovaginalen Fistel darstellen.

Verdachtsdiagnose

In Anbetracht der klinischen Untersuchung und des MRT-Befundes handelte es sich am ehesten um einen stuhlgefüllten Hohlraum zwischen Vagina und Rektum. Differenzialdiagnostisch konnte ein Abszess oder eine Fistel nicht sicher ausgeschlossen werden, weshalb mit der Patientin eine operative Exploration und Sanierung des Befundes vereinbart wurde.

Therapie und Verlauf

Nach anterograder Darmspülung und unter perioperativer Antibiotikaphylaxe mit Cefotaxim und Metronidazol zeigte sich intraoperativ die bereits diagnostizierte Lücke, welche zunächst elektrochirurgisch erweitert wurde. Bei bidigitaler Untersuchung von vaginal und rektal ließen sich 2 Kotsteine von ca. 2,0×1,5 cm exprimieren (■ **Abb. 3**).

Diagnose

Stuhlgefüllter mit Rektummukosa ausgekleideter Hohlraum.

Anschließend ließ sich die Raumforderung nicht mehr tasten. Der resultierende, ca. pflaumengroße, mit Rektummukosa ausgekleidete Hohlraum (■ **Abb. 4**) ließ sich vollständig ins Rektum stülpen (■ **Abb. 5**). An der intakten vaginalen Hinterwand zeigte sich keine Fistel.

Zur Verstärkung der ventralen Rektumwand und Verschluss der Tasche wurde eine modifizierte Rehn-Delorme-Operation durchgeführt. Nach Unterspritzung der Mukosa und Resektion derselben sowie Vorlegen der Nähte und Raffung der Rektumwand wurde ein vollständiger Verschluss der Tasche erreicht. Die Patientin erhielt postoperativ für 5 Tage vollresorbierbare Trinknahrung.

In der weiteren ambulanten Kontrolle zeigte sich proktorektoskopisch kein Rezidiv, die Patientin war beschwerdefrei und hatte keine Stuhlentleerungsprobleme.

Diskussion

Die STARR-Operation wurde erstmals von Antonio Longo als neue chirurgische Methode zur Therapie eines obstruktiven Defäkationssyndroms (ODS) bzw. „outlet obstruction syndrome“ (OOS), bedingt durch einen internen Rektumprolaps bzw. eine Rektozele, beschrieben [3, 5, 6, 8].

Die STARR-Operation behebt sowohl die Intussuszeption als auch die Rektozele. Die Operation erfolgt mit zwei PPH01-Stapler-Sets (Fa. Ethicon-Endosurgery, Norderstedt, Deutschland). Ein Analdilatator wird nach Einführung mittels Naht

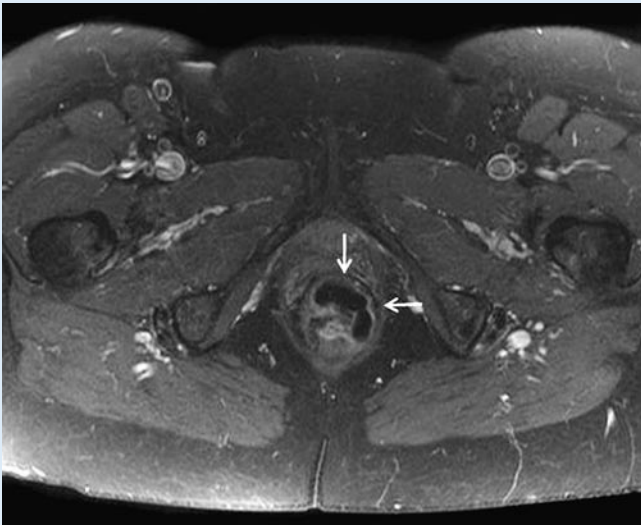


Abb. 1 ▲ Becken-MRT, T1-Wichtung mit Kontrastmittelgabe. Abszessartige Formation im Spatium rectovaginale

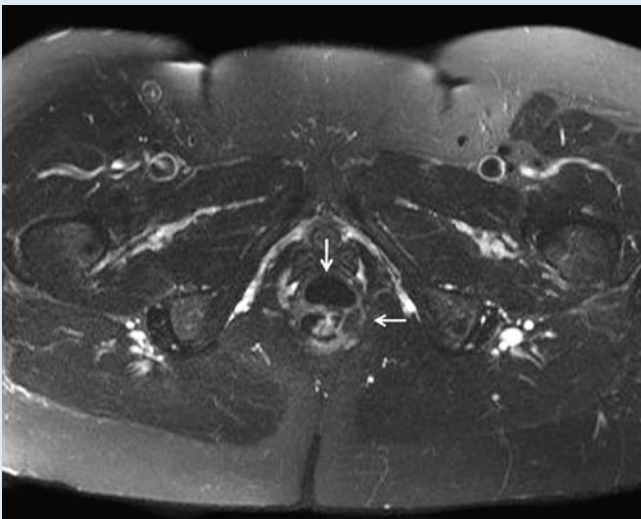


Abb. 2 ▲ Becken-MRT, T2-Wichtung. Abszessartige Formation mit teils flüssigen, teils festen Anteilen

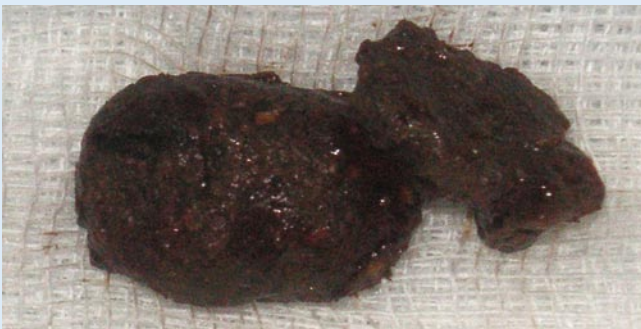

Abb. 3 ▲ Koprolithen aus der Höhle im Spatium rectovaginale

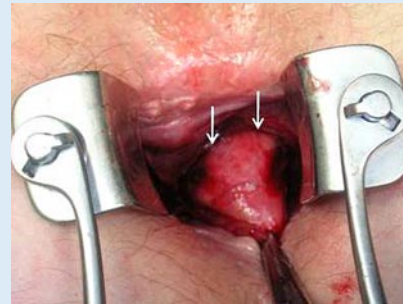


Abb. 4 ◀ Intraoperativer Situs, mit Pfeil markierter Pflaumentupfer in der im Spatium rectovaginale gelegenen Höhle

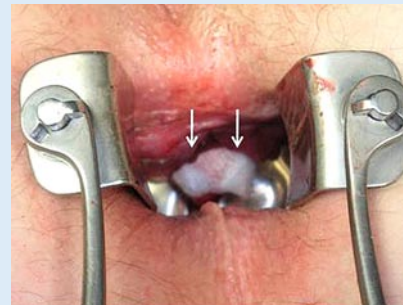

Abb. 5 ◀ Intraoperativer Situs, mit Pfeil markierte ins Rektum gestülpte Höhle, ausgekleidet mit Rektummukosa

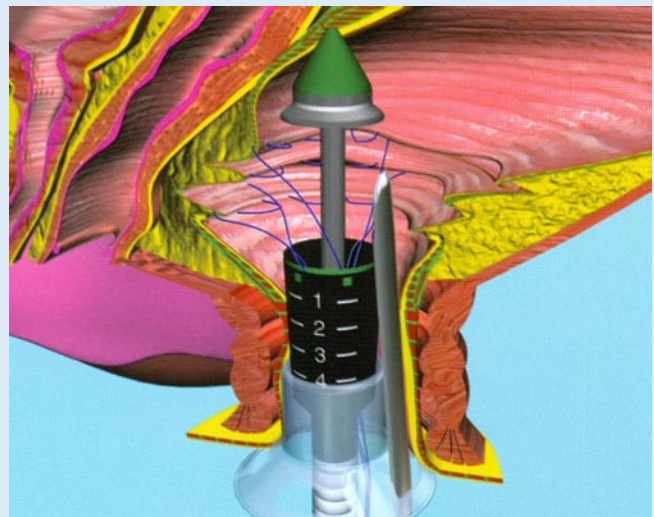


Abb. 6 ▲ Längsschnitt durch das Rektum vor der Anlage der Klammernahtreihe, die 180°-Tabaksbeutelnähte erfassen alle Rektumfalten. Mit freundlicher Genehmigung der Firma Ethicon-Endosurgery, Norderstedt, Deutschland

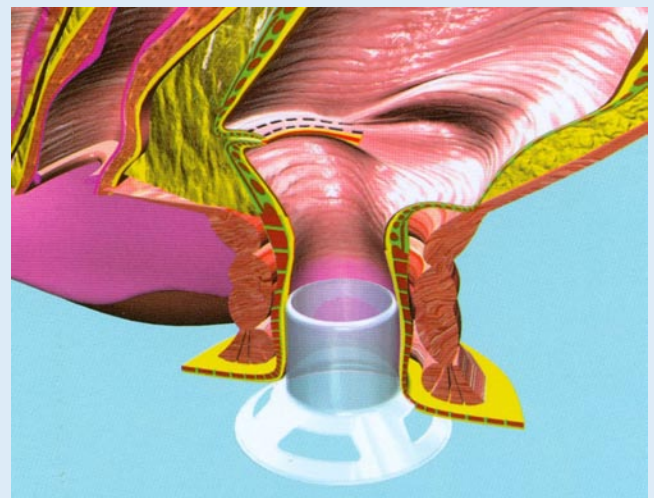


Abb. 7 ► Längsschnitt durch das Rektum nach Anlage der vorderen Klammernahtreihe. Mit freundlicher Genehmigung der Firma Ethicon-Endosurgery, Norderstedt, Deutschland

perianal fixiert. Je nach Größe der Rektozele bzw. Intussuszeption werden 2–4 Tabaksbeutelnähte über der Linea dentata beginnend an der Rektumvorderwand von 9–3 Uhr vorgelegt, mittels derer diese Anteile der Rektumwand in den eingeführten Staplerkopf gezogen werden (▣ **Abb. 6**). Damit wird die überschüssige Rektumwand reseziert und eine sezimikuläre Vorderwandanastomose geschaffen (▣ **Abb. 7**). Mit einem zweiten PPH-Stapler wird analog die Rektumhinterwand reseziert [2, 3, 5].

Komplikationen der STARR-Operation entsprechen jenen herkömmlicher anorektaler Operationen, zusätzlich können Stapler-bedingte Komplikationen auftreten. Aufgrund der größeren zu erfassenden Gewebemenge (Vollwandresektion) findet bei der STARR-Operation der PPH01-Stapler erneut Verwendung. Die Verwendung dieses Stapler-Typs birgt eine erhöhte Nachblutungsgefahr aufgrund des größeren Klammerabstandes, was bereits bei den mit diesem Gerät durchgeführten Stapler-Hämorrhoidopekzien mehrfach beschrieben wurde [1].

Als weitere Komplikationen werden starke Schmerzen, Inkontinenz, Koprostase, Infektionen bis hin zur schweren pelvinen Sepsis und Peritonitis beschrieben, vereinzelt treten auch rektovaginale Fisteln und Rektumperforationen auf [3, 4, 7, 8, 9].

Die hier aufgetretene Komplikation wurde bisher nicht beschrieben. Sie ist wahrscheinlich Folge einer fehlerhaften Anlage der 180°-Tabaksbeutelnähte. Durch ein Nichterfassen größerer Rektumwandfalten entsteht nach der Resektion durch die Raffung der übrigen Wandanteile ein Hohlraum, der von Arealen nicht erfasster Rektumwand umschlossen ist. Histologisch konnte dies am Resektat bestätigt werden. Hierdurch ist auch die postoperative Stenose erklärbar. Die während der Koloskopie erstmals nachgewiesene Lücke, die als inneres Fistelostium interpretiert wurde, ist wahrscheinlich auf die durchgeführte Dilatation zurückzuführen. Hierdurch kam es zur sukzessiven Füllung des Hohlraumes mit Stuhl, der im weiteren Verlauf inkrustierte und zur Ausbildung der Kotsteine mit den entsprechenden Symptomen führte. Eine ähnliche Komplikation kann auch

Chirurg 2007 DOI 10.1007/s00104-007-1407-4
© Springer Medizin Verlag 2007

M. Kessler · A.K. Joos · D. Bussen

Seltene Komplikation nach STARR-Operation

Zusammenfassung

Die STARR („stapled transanal rectal resection“)–Operation nach Longo ist eine neue Operationstechnik zur Behandlung eines obstruktiven Defäkationssyndroms. Ein großer Vorteil ist das komplett transanale Vorgehen. Hierdurch kann sowohl eine Rektozele als auch eine bestehende Intussuszeption behoben werden. Komplikationen wie Nachblutungen, Infektionen, Stenosen und Fisteln sind beschrieben. Bei der vorgestellten Patientin fand sich eine mit Rektumwand ausgekleidete Höhle im Spatium rectovaginale, welche auf eine unzureichende Erfassung der zu raffenden Rektumwand zurückzuführen ist und nach Dilatation einer Nahtstenose An-

schluss an den Enddarm fand. Durch wiederkehrende Stuhlinkrustierungen bildeten sich in dieser Höhle dann Kotsteine aus. Zur Resektion der Höhle wurde eine modifizierte Rehn-Delorme-Operation durchgeführt. Die STARR-Operation ist ein neues operatives Verfahren, das wie alle neuen Operationstechniken nach sorgfältiger Ausbildung und im Wissen um potenzielle Komplikationen anzuwenden ist.

Schlüsselwörter

STARR · Stapled transanal rectal resection · Rektozele · Intussuszeption · Komplikation

Rare complication after STARR operation

Abstract

Longo's STARR operation is a new surgical technique for the management of obstructive defecation syndrome. A major advantage is the repair of rectocele and intussusception in a single transanal approach. Complications such as bleeding, infection, anal stenosis, and fistulas are known. In the described patient we detected a cavity in the spatium rectovaginale which was lined by rectum mucosa and connected to the rectum as a result of an incomplete resection of rectum wall and dilatation of the stapler suture. Recurrent stool

incrustation in the cavity led to preformation of coproliths. We performed a modified Rehn-Delorme operation to resect the cavity. The STARR operation is a technique which should be used carefully and performed only by surgeons with experience and full knowledge of the potential complications.

Keywords

Complication · Intussusception · Rectocele · Stapled transanal rectal resection

bei der Stapler-Hämorrhoidopexie beobachtet werden. Jedoch unterscheidet sich diese Komplikationsmöglichkeit bei der STARR-Operation in einem wesentlichen Punkt, nämlich dass hier eine durchgreifende Naht aller Wandschichten erfolgt [2]. Während bei der Stapler-Hämorrhoidopexie bei einer solchen Komplikation lediglich die Eröffnung der Mukosahöhle ausreicht, entschlossen wir uns aufgrund des Fortbestehens der ventralen Rektozele mit der Gefahr einer erneuten Defäkationsstörung zur Resektion und Raffung mittels modifizierter Rehn-Delorme-Operation.

Fazit für die Praxis

Die STARR-Operation sollte durch einen koloproktologisch erfahrenen Chirurgen nach entsprechend sorgfältiger Schulung und exakter Indikationsstellung durchgeführt werden. Besondere Aufmerksamkeit ist der Anlage der 180°-Tabaksbeutelnähte zu widmen. Das Nahtmaterial ist unter ständiger Spannung zu halten und der folgende Einstich muss in unmittelbarer Nähe des vorherigen Ausstichs erfolgen. Durch dieses Vorgehen kann ein Nichterfassen von größeren Rektumwandfalten vermieden werden.

Korrespondenzadresse

PD Dr. D. Bussen
Enddarmzentrum Mannheim
Bismarckplatz 1, 68165 Mannheim
mail@enddarm-zentrum.de

Interessenkonflikt. Der korrespondierende Autor gibt an, dass kein Interessenkonflikt besteht.

Literatur

1. Arroyo A, Perez-Vicente F, Miranda E et al. (2006) Prospective randomized clinical trial comparing two different circular staplers for mucosectomy in the treatment of hemorrhoids. *World J Surg* 30: 1305–1310
2. Boccasanta P, Venturi M, Stuto A et al. (2004) Stapled transanal rectal resection for outlet obstruction: a prospective, multicenter trial. *Dis Colon Rectum* 47: 1285–1297
3. Corman ML, Carriero A, Hager T et al. (2006) Consensus conference on the stapled transanal rectal resection (STARR) for disordered defaecation. *Colorectal Dis* 8: 98–101
4. Dodi G, Pietroletti R, Milito G et al. (2003) Bleeding, incontinence, pain and constipation after STARR transanal double stapling rectotomy for obstructed defecation. *Tech Coloproctol* 7: 148–153
5. Jayne DG, Finan PJ (2005) Stapled transanal rectal resection for obstructed defaecation and evidence-based practice. *Br J Surg* 92: 793–794
6. Longo A (2004) Obstructed defecation because of rectal pathologies. Novel surgical treatment: stapled transanal resection (STARR). *Annual Cleveland Clinic Florida, Colorectal Disease Symposium*
7. Molloy RG, Kingsmore D (2000) Life threatening pelvic sepsis after stapled haemorrhoidectomy. *Lancet* 355: 810
8. Nicolas R, Meurette G, Frampas E (2004) Stapled transanal rectal resection is efficient to correct obstructed defaecation syndrome but could compromise anal continence. *Colorectal Dis* 6: 35
9. Pescatori M, Dodi G, Salafia C, Zbar AP (2005) Rectovaginal fistula after double-stapled transanal rectotomy (STARR) for obstructed defaecation. *Int J Colorectal Dis* 20: 83–85