

Abszess, Analfistel, Analfissur

Andreas K. Joos, Dieter Bussen, Alexander Herold

veröffentlicht in:

Allgemein- und Viszeralchirurgie up2date Heft 04 2009: 221-236

Analabszesse und Analfisteln sind unterschiedliche Verlaufsformen ein und derselben Grunderkrankung, wobei der Abszess die akute Form, die Fistel die chronische Form darstellt. In Deutschland gibt es ca. 15 000 Fistelerkrankte pro Jahr, die Rezidivrate liegt zwischen 10 und 50 %. Etwa 90 % aller Abszesse und Fisteln sind auf eine unspezifische Infektion der rudimentär angelegten Proktodealdrüsen, am häufigsten im Bereich der hinteren Kommissur, zurückzuführen. Die Einteilung der Abszesse und Fisteln richtet sich nach der anatomischen Lokalisation bzw. dem Verlauf in Bezug auf die Sphinktermuskulatur.

Bei einem Abszess steht der akut zunehmende Schmerz, teilweise mit Fieber und ausgeprägtem Krankheitsgefühl im Vordergrund, abhängig von der jeweiligen Lokalisation. Die Symptomatik der Fisteln besteht meist in der Sekretabsonderung.

Beim Abszess ist eine operative Intervention mit ausreichender Entdeckung der Entzündungshöhle dringlich, eine vorsichtige Fistelsuche sollte sich anschließen. Die Therapieoptionen bei Fisteln sind vielfältig, je nach Verlauf und Lokalisation derselben. Die Fistelspaltung stellt das Verfahren der Wahl bei einfachen, distal gelegenen Fisteln dar. Die Therapie bei proximalen Fisteln sind der plastische Fistelverschluss und die primäre oder sekundäre Sphinkterrekonstruktion. Verfahren wie die Fibrinklebung und der Fistelplug bieten schlechtere Erfolgsraten als obige Techniken.

Eine Analfissur gehört zu den häufigsten proktologischen Erkrankungen; es besteht ein länglicher, ulkusartiger Defekt im Anoderm, meist in der hinteren Kommissur. Starke Schmerzen mit einer reaktiven Verkrampfung der Muskulatur und einer Minderdurchblutung des Gewebes münden in einen Circulus vitiosus, der die Neigung zu dem chronischen Krankheitsverlauf erklärt.

Alleine aufgrund der anamnestischen Angaben sind Analfissuren mit den typischen, stuhlgangabhängigen Schmerzen, verkrampfter Sphinktermuskulatur und Blutungen meist einfach zu erkennen.

Basis jeder konservativen Therapie ist eine Stuhlregulierung. Neben der (wenig wissenschaftlich belegten) Dehnung mittels eines Analdilatators kommt im Wesentlichen eine „chemische Sphinkterolyse“ mit Nitropräparaten oder Kalziumantagonisten in Betracht mit Abheilungschancen in Höhe von 50 - 70 %. Bei Versagen der konservativen Therapie wird in Deutschland die Fissurektomie (Ausschneidung der Fissur unter Mitnahme aller Sekundärveränderungen) bevorzugt mit Erfolgschancen von über 90 %.

Abszesse und Fisteln

Definition. Analabszesse und Analfisteln sind unterschiedliche Verlaufsformen ein und derselben Grunderkrankung. Meistens ist der Abszess auslösend für das Leiden und stellt die akute Form dar, die Fistel ist in der Regel die sekundäre Folge und somit die chronische Form der Entzündung.

Inzidenz. Man geht davon aus, dass etwa 2 % aller Menschen im Laufe ihres Lebens eine perianale Abszedierung oder Fistelung erleiden. Bei Analfisteln ist in Europa pro Jahr von 18 Erkrankungen auf 100 000 Einwohner auszugehen, was ca. 15 000 Fistelerkrankten pro Jahr in Deutschland entspricht. Zwar handelt es sich zumindest beim Fistelleiden um keine lebensbedrohliche Erkrankung, allerdings ist diese für die Betroffenen nicht zuletzt aufgrund einer Rezidivrate zwischen 10 und 50 % durchaus belastend.

Anorektale Abszesse und Fisteln sind beim Mann dreimal häufiger als bei der Frau. Abszesse sind zwischen dem 20. und 40. Lebensjahr und Fisteln zwischen dem 20. und 50. Lebensjahr am häufigsten.

Ätiopathogenese

Bereits Hippokrates hat das anale Fistelleiden 380 v. Ch. erstmalig beschrieben und hier auch die Fadentherapie erwähnt. Etwa 90 % aller Abszesse und Fisteln sind auf eine unspezifische Infektion der im Intersphinktärraum nur noch rudimentär angelegten Proktodealdrüsen zurückzuführen, am häufigsten im Bereich der hinteren Kommissur. Ursächlich sind wohl **bakterielle Infektionen** mit einer nachfolgenden Abflussbehinderung in Richtung der Krypten. Dieser **Primärabszess** tritt klinisch oft nicht in Erscheinung und kann entweder spontan wieder abheilen oder sich über die Krypte in den Analkanal entleeren. Wenn sich die Infektion allerdings ihren Weg entlang vorgegebener Spalträume intersphinkär (am häufigsten), submukös, subanodermal, transsphinkär oder gar suprasphinkär bahnt, resultiert der klinisch imponierende **Sekundärabszess**. Bei diesem eigentlichen periproktalen Abszess ist eine spontane Rückbildung nicht mehr möglich und es kommt unbehandelt je nach Lage zur **Perforation** in das Rektum, in den Analkanal oder nach außen.

Einteilung

Einteilung Abszesse

Die folgende Einteilung der Abszesse ist für die Praxis empfehlenswert; sie orientiert sich an den anatomischen Strukturen (Abb. 1 u. Tab. 1).

Tabelle 1 Abszesseinteilung.

• Art des Abszesses	• Charakterisierung
• ischiorektal	• Die in der Ischiorektalgrube gelegenen Abszesse sind innen von der Sphinktermuskulatur, kranial vom Musculus levator ani und außen vom Sitzbein begrenzt. Sie können ein-, aber auch doppelseitig auftreten.
• intersphinkär	• Diese zwischen den beiden Sphinkteranteilen lokalisierten Abszesse imponieren häufig als inkomplette innere Fisteln. Da sie sich meist über die Ausführungsgänge der infizierten Proktodealdrüsen entleeren, kann sich bei der Untersuchung schwallartig Eiter entleeren; andere perforieren nach distal. Diese Abszesse können aber auch in den supralevatorischen Bereich aufsteigen und zu suprasphinkären Fisteln führen.
• subanodermal/submukös	• Solche Abszesse sind relativ selten, sie liegen oberflächlich zwischen Sphinkter und Anoderm bzw. Rektummukosa, somit wird zwischen subanodermalen und submukösen Abszessen unterschieden. Bei einer subkutanen Ausdehnung kommt ursächlich auch eine anale Acne inversa in Betracht.
• pelvirektal	• Diese zwischen Rektumwand und oberhalb der Levatormuskulatur gelegenen Abszesse werden auch als supralevatorische Abszesse bezeichnet.

Einteilung Fisteln

Bei den anorektalen Fisteln werden je nach Verlauf 5 Typen unterschieden (Tab. 2, Tab. 3, Abb. 1). Die innere (primäre) Öffnung ist der Ausführungsgang einer Proktodealdrüse bzw. einer Krypte. Die äußere (sekundäre) Öffnung findet sich meist perianal. Nach Spontanperforation in das Rektum liegt die (sekundäre) Fistelöffnung im oberen Analkanal bzw. im unteren Rektum. Zwei Fistelöffnungen perianal weisen auf eine Hufeisenfistel hin, stark verzweigte Fisteln mit mehreren Öffnungen werden als Fuchsbaufisteln bezeichnet.

Die heute gebräuchliche Einteilung der Analfisteln geht auf das Jahr 1959 zurück. Stelzner hatte bereits eine 3-teilige Einteilung in intramuskulären, transsphinkären und extrasphinkären Fistelverlauf beschrieben. Diese

Einteilung wurde von Parks 1976 erweitert, wobei neben Entstehungsort, Ort der inneren und äußeren Fistelöffnung vor allem der Fistelverlauf die Hauptkriterien sind. Die Parks-Klassifikation unterscheidet 4 Typen mit weiteren Untergruppierungen (inter-, trans-, supra- und extrasphinktär), zusätzlich sollten davon subkutan-subanodermale bzw. submukös verlaufende Fisteln abgegrenzt werden (Tab. 2 u. Tab. 3).

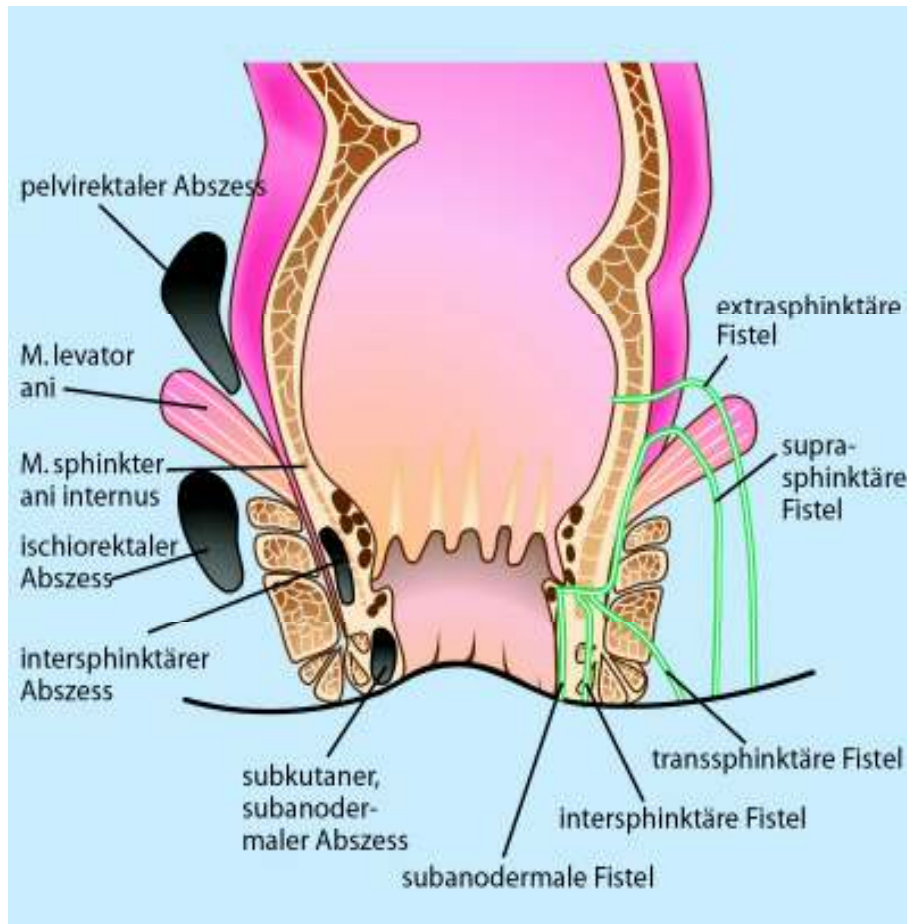
Tabelle 2 Parks-Klassifikation der anorektalen Fisteln:

Art der Fistel	Charakterisierung
subkutan/ subanodermal/ submukös	Sie verlaufen unter der äußeren Haut, dem Anoderm bzw. der Rektumschleimhaut und sind häufig die Folge einer Kryptitis oder einer Fissur.
intersphinktär	Die intersphinktäre Fistel kommt - in vielen Publikationen - von allen Fisteln am häufigsten vor. In der Mehrzahl handelt es sich um distale Verläufe zwischen innerem und äußerem Schließmuskel, nicht selten bei chronischen Fissuren. Sie können inkomplette Seitenäste nach proximal bis weit retrorektal haben. Von der intersphinktären infizierten Proktodealdrüse breitet sich der Infekt auf Höhe der Linea dentata in den Analkanal aus oder zur anderen Seite nach perianal. Die seltenere Ausbreitung nach kranial führt zu einer im oberen Analkanal blind endenden Fistel, ggf. mit einer chronischen Abszesshöhle. Selten werden die Rektumwand oder der Beckenboden durchbrochen.
transsphinktär	Am zweithäufigsten sind transsphinktäre Fisteln, die durch den inneren und äußeren Schließmuskelanteil (distal-transsphinktär, intermediär-transsphinktär, hoch-transsphinktär) verlaufen und im Bereich der perianalen Haut enden. Des öfteren finden sich blinde Seitenarme im Intersphinktärraum nach proximal. Auch hier sind Ausbreitungen nach kranial mit einer blind endenden Fistel oder die diffuse zirkuläre Ausbreitung im Ischiorektalraum möglich, was zur Ausbildung eines chronischen Hufeisenabszesses oder einer Hufeisenfistel führt.
suprasphinktär	Dieser sehr seltene Fisteltyp ascendiert im Intersphinktärraum, umfasst den gesamten Musculus sphincter ani externus, um bogenförmig über die Puborrektalisschlinge in die Fossa ischiorectalis zu gelangen und von dort zur äußeren Haut. Auch hierbei finden sich häufig blinde, von dem Hauptgang der Fistel nach proximal abzweigende Nebengänge, die suprasphinktär wiederum chronische Fistelhöhlen verursachen. Manche Autoren differenzieren Externus vom proximal liegenden Puborektalis und beschreiben diesen Fisteltyp als einen, der zwischen Externus und Puborektalis die Sphinktermuskulatur durchdringt.
extrasphinktär	Diese Fisteln lassen sich dem vorliegenden Schema nicht zuordnen, weil sie nicht von einer Proktodealdrüse ausgehen und damit die sonst übliche Verbindung zum Analkanal in Höhe der Linea dentata fehlt; die Infektursache liegt meist im Pelvirektalraum (z. B. analer M. Crohn), häufig auch intraabdominell (z.B. perforierte Sigmadivertikulitis) oder sie sind Folge iatrogenen Manipulationen. Sie verlaufen von einer inneren Öffnung oberhalb der Linea dentata in der Ampulla recti durch den Levator zur äußeren Haut.
rektovaginal bzw. anorektovaginal	Auch Fisteln vom Anorektum zur Scheide hin sind obigem Schema der suprasphinktären Gruppe zuzuordnen. Aufgrund der unterschiedlichen Anatomie bei sehr kurzem Verlauf werden sie jedoch meist als eigene Gruppe betrachtet. Der häufigste Verlauf hat sein inneres Ostium an der Linea dentata und verläuft nach ventro-proximal um den gesamten Externus herum zum Introitus vaginae. Die Fistel steigt somit vom Analkanal zum Rektum hin auf, weshalb sowohl der Terminus rektovaginal als auch anorektovaginal verwendet wird. Solche Fisteln sind oft Folge geburtstraumatischer Läsionen oder eines Morbus Crohn.

Tabelle 3 Parks-Klassifikation der anorektalen Fisteln:

• Typen	• Untergruppierungen
• Typ I – intersphinktär	<ul style="list-style-type: none"> ▪ einfacher unterer Verlauf mit hohem blindem Verlauf ▪ mit hohem blindem Verlauf und Öffnung rektal ▪ mit Öffnung im Rektum ohne perianale Öffnung ▪ extrarektale Ausbreitung
• Typ II – transsphinktär	<ul style="list-style-type: none"> ▪ unkompliziert ▪ zusätzlicher hoher blinder Verlauf
• Typ III – suprasphinktär	<ul style="list-style-type: none"> ▪ unkompliziert ▪ zusätzlicher hoher blinder Verlauf
• Typ IV – extrasphinktär	<ul style="list-style-type: none"> ▪ auf dem Boden einer pelvirektalen Entzündung ▪ sekundär nach Traumen, Analfisteln oder anorektalen Erkrankungen

Abb. 1 Abszess- und Fistel-Lokalisation.



Klinische Symptomatik

Klinische Symptomatik von Abszessen

Meist kommt es innerhalb weniger Tage zu intensiven, teils pochenden Schmerzen, teilweise mit Fieber und ausgeprägtem Krankheitsgefühl. Die Symptomatik ist dabei auch von der genauen Abszesslokalisation abhängig. Entwickelt sich der Abszess zunächst nach kranial (ischiorektal, pelvirektal, supralelevatorisch), sind die Beschwerden anfangs geringer ausgeprägt. Bei spontaner Perforation lassen die Schmerzen erheblich nach, klingen aber wegen der ungenügenden Drainage nicht ganz ab. Eine solche Perforation kann (abhängig von der ursprünglichen Lokalisation) nach außen, in den Analkanal oder auch in das Rektum erfolgen. Danach kommt es meist zu einer erneuten Sekretverhaltung mit erneuten Beschwerden. Nach einer spontanen Perforation (oder einer ungenügenden chirurgischen Inzision) des Abszesses verbleibt bzw. bildet sich oft eine anorektale Fistel. Nur bei operativer Abszesseröffnung und korrekter (geübter) Entfernung der zugehörigen Fistel ist eine komplikationslose Abheilung zu erwarten.

Klinische Symptomatik von Fisteln

Im Gegensatz zu den Abszessen ist die klinische Symptomatik anorektaler Fisteln wenig dramatisch. Meist steht die unterschiedlich starke Absonderung eines eitrig-serösen Sekrets im Vordergrund, oft begleitet von einem Analekzem. Zwar ist durch Epithelialisierung der äußeren Fistelöffnung ein vorübergehender Sekretverhalt möglich, allerdings heilt die Fistel damit nicht aus und somit ist es nur eine Frage der Zeit, bis sie wieder aufbricht.

Auch bei anorektalen Fisteln ist eine spontane Rückbildung nicht zu erwarten. Die rezidivierende, unterschiedlich starke Sekretion eines eitrig-serösen Sekrets ist Ausdruck eines chronisch-entzündlichen Infiltrats. Unbehandelt kann dies zu einer Ausdehnung der Erkrankung mit der potentiellen Entstehung neuer Abszesse und weiterer Fisteln führen. Dies kann in einer dauerhaften Beeinträchtigung und Funktionseinschränkung des Kontinenzorgans resultieren. Bei immunologischen Störungen können auch Phlegmonen mit septischen und damit lebensbedrohlichen Zuständen auftreten. Ebenso sind Fistelkarzinome bei langjährigem Verlauf beschrieben.

Diagnostisches Vorgehen

Diagnostisches Vorgehen bei Abszessen

Ein „reifer“ Abszess ist auf Grund der Anamnese, klinischer Symptomatik, Inspektion und Palpation nicht schwer zu diagnostizieren. Ischiorektale Abszesse zeigen bei oberflächlicher Lage meist eine rötlich livide Verfärbung mit deutlich sichtbarer Prominenz (Abb. 2). Ausgedehnte Abszesse können zu einer Verziehung der Rima ani führen und gelegentlich eine Fluktuation aufweisen. Zu Beginn kann es schwierig sein, pelvirektale oder auch tiefe ischiorektale Abszesse sicher zu diagnostizieren. In solchen Fällen hilft oft die bidigitale rektale Untersuchung mit tastbarer Schwellung und auslösbarem Druckschmerz im Analkanal oder im unteren Rektum. Nur in ganz seltenen Fällen ist eine apparative Diagnostik mittels transanaler Endosonografie, transcutaner Sonografie oder CT bzw. MRT des Beckens erforderlich.

Abb. 2 Anorektalabszess.

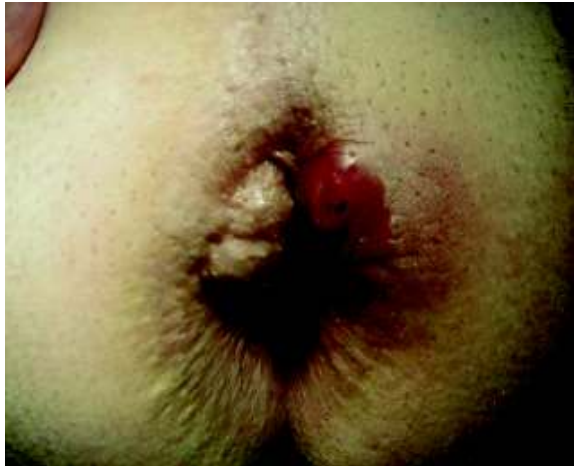
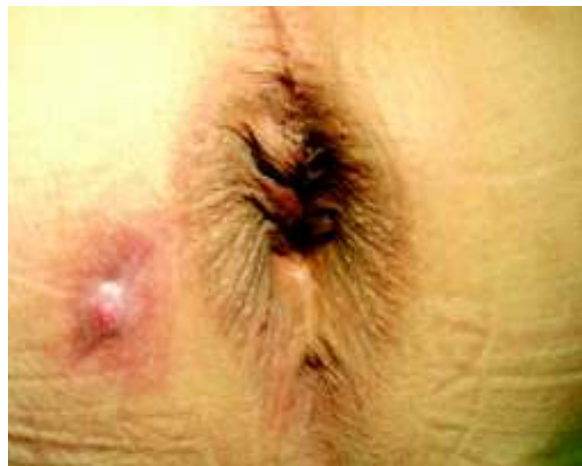
Abb. 3 Analfistel bei 8 Uhr Steinschnitt-Lage (SSL)



Diagnostisches Vorgehen bei Fisteln

Schwierigkeiten in der Diagnostik anorektaler Fisteln treten meist nur bei komplizierten Verläufen auf. Die häufigsten Fisteln (intersphinkitär und transsphinkitär) lassen in der Regel eine gut sichtbare, äußere Fistelöffnung und im Analkanal die innere Öffnung erkennen (Abb. 3).

Sondierung. Nach der Goodsallschen Regel ist der Verlauf dieser Fisteln mit äußerer Öffnung unterhalb einer Linie zwischen 3 und 9 Uhr in Steinschnittlage („analer Horizont“) überwiegend bogenförmig und oberhalb davon gradlinig (Ausnahmen bestätigen aber auch hier die Regel). Bei dezenter Entzündung lässt sich mittels Knopfsonden deren Verlauf gut verfolgen. Bei ausgeprägter Entzündung kann die Sondierung Probleme bereiten und es besteht die Gefahr einer via falsa, welche dann oft zu komplizierten Fisteln führt. Besonders bei Fistelverläufen mit Nebengängen ist hieran zu denken. Somit sollte niemals eine Sondierung erzwungen werden. In der Literatur wird über eine Rate von ca. einem Drittel sondierbarer Fisteln im Akutstadium berichtet.

Bildgebung. Eine radiologische Darstellung von Fisteln mit Kontrastmittel (Fistulografie) ist obsolet, da es lediglich die Fistel, nicht jedoch den dreidimensionalen Verlauf darstellt. Ist eine präoperative Fisteldarstellung überhaupt notwendig, so kommen heute die Endosonografie oder Kernspintomografie in Betracht, im Wesentlichen bei komplexen Fisteln und Rezidiven. Beide Verfahren sind in hohem Maße untersucherabhängig, sonst aber gleichwertig, wobei die Endosonografie deutlich billiger ist und auch intraoperativ durchgeführt werden kann. Da die Bildgebung aber immer auf den Patienten projiziert werden muss und einer Interpretation unterliegt, wird in der täglichen Praxis eine Untersuchung in Narkose präferiert, dieser muss heute von allen diagnostischen Methoden der höchste Stellenwert eingeräumt werden.

Differenzialdiagnostik

Neben einer primären Infektion der Proktodealdrüsen muss differenzialdiagnostisch auch an einen **Morbus Crohn** gedacht werden, denn 10–30 % dieser Patienten haben ihre Erstmanifestation im Analbereich. Diese Abszesse und Fisteln sind oft im Gegensatz zu den vorbeschriebenen Verläufen an keinerlei vorgegebene Organstrukturen gebunden und treten damit wahllos in allen Sektoren des Analkanals oder Rektums auf.

Bei der **Akne inversa** treten gelegentlich teils großflächige, multiple, oft konfluierende Abszedierungen mit meist zahlreichen eiternden Fistelöffnungen auf, i.d.R. ohne eine Verbindung zum Analkanal oder Rektum.

Die Lokalisation eines **Pilonidalsinus** in unmittelbarer Nähe der Rima ani lässt differenzialdiagnostisch selten Zweifel aufkommen, auch wenn dieser in einer akut abszedierenden oder chronisch fistelnden Form auftreten kann.

Wesentlich seltener (1–3 %) sind bei der Tuberkulose **perianale Fisteln** zu erwarten, welche wohl von einer Kontamination der Proktodealdrüsen durch verschluckte Tuberkelbakterien ausgehen und somit schwer von den klassischen Fisteln zu unterscheiden sind.

Therapeutisches Vorgehen bei Abszessen

Indikationsstellung. Ein anorektaler Abszess stellt eine dringliche OP-Indikation dar, weil immer die Gefahr einer Progression in die umliegenden Strukturen und – wenn auch selten – die Gefahr einer lebensbedrohlichen Sepsis besteht.

Vorgehen. Daher sollte grundsätzlich unverzüglich nach Diagnosestellung gespalten und ausreichend drainiert werden. Auch eine zeitliche Verzögerung durch Abwarten bis zum Eintritt einer Fluktuation oder eine probatorische Therapie mit „Zugsalbe“ sind nutzlos und falsch, ebenso wie alleinige Antibiotikagaben. Eine ergänzende Therapie mit Antibiotika bleibt Ausnahmefällen vorbehalten (z. B. pararektale Ausdehnung, Immunsuppression oder septische Begleitreaktionen). Die Einlage von Drainagen bzw. Kathetern ist nur bei wenigen Sonderfällen sinnvoll und alleine auch bei einem unkomplizierten Abszess nicht ausreichend.

Bei Operationen aufgrund eines anorektalen Abszesses sollte in gleicher Sitzung nach der Ursache gefahndet werden. Wird eine Fistelverbindung zum Analkanal gefunden, so wird diese entweder primär saniert oder zunächst mit einem Faden zur Drainage versehen, um später endgültig versorgt zu werden. Auf bruske Manipulation sollte wegen der Gefahr einer *via falsa* verzichtet werden.

Therapeutische Maßnahmen

Exzision perianal. Kleinere perianale Abszesse können oft als Erstmaßnahme ambulant eröffnet werden; allerdings muss unbedingt eine ausreichende Drainage bzw. vollständige Entdeckung erreicht werden; die Wunde heilt anschließend sekundär aus.

Entdeckung im Analkanal. Ein intersphinkterer Abszess wird auf Grund der oft perianal fehlenden typischen Rötung und Schwellung vielfach zu spät festgestellt; er ist meist nur an einem akuten, heftigen, im Analkanal lokalisierten Schmerz zu erkennen. Bei Zweifeln empfiehlt sich zunächst die Untersuchung in Narkose und anschließend eine komplette Entdeckung der Abszeshöhle - meist unter Mitnahme distaler Anteile des M. sphincter ani internus.

Entdeckung nach rektal. Bei einer Ausbreitung eines intersphinkteren Abszesses nach retrorektal hin muss die Entlastung in das Rektum hinein erfolgen. Hierzu ist die breite Exzision der Rektumwand oft unumgänglich. Diese hat so zu erfolgen, dass mögliche nicht-ausreichend drainierte Höhlen zurückbleiben; auch hier kann eine partielle Durchtrennung, diesmal allerdings des proximalen Anteils des M. sphincter ani internus notwendig sein.

Exzision tiefer ischiorektaler bzw. pelvirektaler Abszesse. Dehnt sich der Abszess in die Tiefe des ischiorektalen Raumes bzw. bis oder über den Levator aus, so muss auch hier eine ausreichende Exzision bzw. Entdeckung durchgeführt werden. Problematisch hierbei ist, dass einerseits mit dem Vordringen in den Bereich des Beckenbodens Blutgefäße und Nerven (A. u. V. oburatoria, N. pudendus) in erreichbare Nähe rücken und andererseits vor allem bei jeweils lateraler Lokalisation des Abszesses eine anatomische Enge besteht zwischen Analkanal bzw. Rektum und seitlichem Sitzbeinknochen (Tuber ischiadicum). Dehnt sich eine Abszeshöhle weit nach proximal aus und durchdringt den muskulären Beckenboden, so liegt hinter dem „Flaschenhals“ M. levator oftmals noch eine große Entzündungshöhle, die schwierig nach außen zu drainieren ist. Daher ist auch hier eine breite Drainage nach distal erforderlich. Hilfreich kann die Einlage eines Spülkatheters oder ggf. eines VAC-Schwammes sein.

Therapeutisches Vorgehen bei Fisteln

Indikationsstellung. Eine Analfistel stellt meist eine Indikation zur Operation dar, da Spontanheilungen nur extrem selten berichtet wurden und mit Rezidivabszessen gerechnet werden muss. Auch sind Malignome in lange bestehenden Gängen beschrieben. Das prinzipielle Ziel jeder Fistelchirurgie ist die Sanierung ohne

Kontinenzinbuße und ohne Rezidiv. Die operative Maßnahme orientiert sich am Verlauf der Fistel und somit deren Bezug zum Sphinkterapparat.

Spaltung. Subanodermale, submuköse, subkutane, intersphinktäre und distale (flache) transsphinktäre Fisteln, die nur einen kleinen Anteil der Sphinktermuskulatur umfassen, können ohne Einschränkung der Kontinenz komplett gespalten werden. Die Rezidivrate liegt weit unter 10 %, während die Kontinenzstörung direkt vom Ausmaß der Sphinkterbeteiligung abhängt. Hat man in früheren Jahren zwischen 50 und 65 % des Sphinkters im Sinne einer einfachen Fistelspaltung durchtrennt, ist man heutzutage deutlich zurückhaltender. Denn Langzeituntersuchungen nach Fistelspaltungen weisen noch nach Jahren eine nicht unerhebliche Kontinenzstörung nach. Da die Ergebnisse von (sekundären) Sphinkterrekonstruktionen bei bereits bestehender Inkontinenz eine ausbleibende Besserung in ca. 40 % aufweisen und die Ergebnisse einer primären Rekonstruktion bzw. eines plastischen Fistelverschlusses hinsichtlich der Inkontinenzrate deutlich besser abschneiden, besteht der Trend, nur noch sehr distale transsphinktäre Fisteln zu spalten.

Drainage. Im Stadium der akuten Entzündung bzw. bei Vorliegen eines Abszesses wird vor allem bei bereits vorgeschädigtem Sphinkter und bei proximalen (hohen) transsphinktären, suprasphinktären und extrasphinktären Fistelgängen, die wesentliche Muskelanteile betreffen, zunächst eine Fadendrainage durchgeführt. Im nichtentzündlichen Stadium (ca. 3 Monate nach Erstoperation) wird dann in einer zweiten Sitzung die endgültige Fistelsanierung mit Exstirpation und Verschluss angestrebt.

Risiken. Nochmals soll daran erinnert werden, im Rahmen der akuten Entzündung keine zu frühe Fistelsuche oder ein „Bohren“ durchzuführen, denn im entzündlich veränderten, teils zundrigen Gewebe ist eine nicht vorhandene Fistel schnell „sondiert“. Kann problemlos eine ursächliche Fistel erkannt werden, sollte eine primäre Spaltung wirklich nur bei distalem und bei intersphinktärem Verlauf erfolgen. Da die Anatomie bei akut-entzündlichen Veränderungen meist schwer zu erkennen ist, stellt die Fadendrainage in diesem Stadium den weitaus sichereren Weg dar und ist im Zweifel der primären Spaltung immer vorzuziehen.

Exkurs: Anale Crohnfisteln

Vorkommen. Anale Crohnfisteln sind zu 75 % analog zu den anderen Fisteln kryptoglandulären Ursprungs und folgen den typischen Verläufen. 25 % der Crohn-Fisteln halten sich allerdings nicht an die anatomischen Strukturen und durchdringen diffus destruierend das Gewebe. Hier kommen alle möglichen Variationen vor, oft handelt es sich um komplexe Fisteln mit vielen Nebengängen und äußeren Fistelöffnungen (Fuchsbau-Fisteln).

Vorgehen. Ihre Therapie erfolgt prinzipiell ebenfalls entsprechend obigen Strategien. Da bedingt durch die Grunderkrankungen eine hohe Rezidivrate vorliegt, werden in vielen Fällen wiederholte chirurgische Eingriffe notwendig sein, um eine endgültige Abheilung zu erreichen; alleine deshalb sollte eine Schonung der Sphinktermuskulatur während des therapeutischen Vorgehens zentral sein. Vor allem muss vor einer rekonstruktiven Fistelsanierung die systemische, abdominelle Erkrankung kontrolliert werden und die lokalen Verhältnisse müssen infektfrei sein. Bei komplexen Fisteln mit rezidivierenden Schüben ist die lockere Langzeitfadendrainage über Monate und Jahre eine vom Patienten i.d.R. sehr gut tolerierte Maßnahme, die eine Stomaanlage verhindert oder zumindest verzögern kann.

Exkurs: Recto- bzw. anovaginale Fistel

Eine Sonderform der anorektalen Fistel stellt die recto- bzw. anovaginale Fistel dar. Sie wird analog obigen Prinzipien diagnostiziert und therapiert. Auf Grund ihrer Lage sind jedoch meist **plastische Verfahren** notwendig. Bedingt durch den ganz kurzen Verlauf und das in diesem Bereich fehlende umgebende Binde- und Muskelgewebe des Septum rektovaginale sind die Erfolgsraten schlechter als bei den anderen Anorektalfisteln.

Neben den im Folgenden erläuterten Maßnahmen (s. auch Box „Übersicht“) wie Fistelspaltung, plastischem Fistelverschluss, primärer Sphinkter-Rekonstruktion und Fistel-Plug kommen in Einzelfällen bzw. bei Versagen der genannten Methoden auch andere Techniken in Betracht, wie z. B. eine direkte Spaltung und ein ein- oder zweizeitiger Wiederaufbau der Muskulatur sowie die Interposition von Muskulatur (Gracilis-Plastik).

Fistelspaltung

Vorgehen. Dabei wird die Fistel über einer liegenden Sonde gespalten und die Wunde offen gelassen. Bei der sehr ähnlichen Fistulektomie wird zusätzlich das dorsal liegende perifistuläre Narbengewebe exzidiert. Die Abheilungszeit beträgt zwischen 8 und 12 Wochen. Die Fistulotomie („lay open“) ist die einfachste der definitiven Fisteltherapien.

Entscheidungsfaktoren. Wichtig ist bei der Entscheidung über eine Fistelspaltung die Beantwortung der Frage, wieviel Sphinktermuskulatur gespalten werden darf bzw. ab welchem Grad Symptome der Inkontinenz drohen. Diese Frage ist nicht pauschal zu beantworten, sondern muss anhand folgender Faktoren beantwortet werden:

- **Geschlecht.** Da der Analkanal der Frau wesentlich kürzer ist als der des Mannes, sollten bei einer Frau nur weit distal gelegene Fisteln gespalten werden.
- **Alter.** Bei älteren Menschen kommt es zu einer zunehmenden Sklerosierung des Internus und die Muskelkraft insgesamt läßt nach. Somit ist auch hier eine Fistelspaltung nur bei weit distal gelegenen Fisteln indiziert.
- **Fistellage.** Bei Frauen ist die ventrale bzw. anteriore Muskelmasse insgesamt dünner ausgeprägt als der dorsale bzw. posteriore Sphinkteranteil.
- **Prätherapeutische Sphinkterfunktion und Fistelrezidiv.** Sind bereits Fistel-Operationen durchgeführt worden oder besteht bspw. bei einem M. Crohn ein bereits destruiertes Sphinkter, so besteht mit jeder weiteren Sphinkterdurchtrennung die Gefahr einer Kontinenz-Verschlechterung.
- **Einfacher Verlauf oder komplexe Fistel.** Bei einfachem Fistelverlauf mit distaler Fistel ist eine Spaltung eher möglich als bei komplexen Fisteln mit Nebengängen oder ggf. mehreren Verbindungen in den Analkanal bzw. ins Rektum.
- **Nebenerkrankungen.** Nebenerkrankungen wie beispielsweise der Morbus Crohn, Diarrhoen verschiedener Ätiologie oder vorausgegangene Bestrahlungen sind zu berücksichtigen, weil sie einen negativen Effekt auf die Heilungsrate haben. Solche Nebenerkrankungen beeinflussen dann zusätzlich die Wahl des OP-Verfahrens, da z.B. bei überwiegend breiigem Stuhlgang eine höhere Anforderung an das Kontinenzorgan resultiert.

Risiken. Jede Spaltung einer Analfistel (mit Ausnahme der submukösen und subanodermalen bzw. subkutanen Fistel) geht mit einem gewissen Sphinkterverlust einher. Bei intersphinktären Fisteln äußert sich dies – wenn überhaupt – nur gering mit Stuhlschmierungen oder Sekretabgang.

Bei transsphinktären Fistelspaltungen kann eine höhergradige Inkontinenz die Folge sein, v.a. bei Durchtrennung von „zuviel“ Schließmuskel; eine Inkontinenz kann sich ggf. aber auch erst nach einigen Jahren langsam einstellen. Andererseits sorgt die komplette Offenlegung der entzündlichen Veränderungen für sehr niedrige Rezidivraten meist im einstelligen Prozentbereich.

Rezidivrate. Die Entscheidung zwischen Fistelspaltung und sphinktererhaltender Operation ist manchmal schwierig. Die Fistelspaltung weist zwar kaum Rezidive (5-10 %) auf, birgt aber das Risiko einer Kontinenzminderung. Bei rekonstruktiven Fisteleingriffen sind die Rezidivraten höher, dafür das Inkontinenzrisiko geringer. Die alleinige Orientierung an präoperativen Manometriewerten ist völlig unzureichend, da die Manometrie-Ergebnisse nicht mit der wirklichen Kontinenzleistung kongruent sind (nicht nur die Sphinkterkraft ist verantwortlich für die Kontinenz). Am Ende spielt neben einer Berücksichtigung der oben genannten Entscheidungskriterien für oder gegen eine Fistelspaltung die langjährige proktologische Erfahrung eine entscheidende Rolle, die allerdings schwer messbar ist.

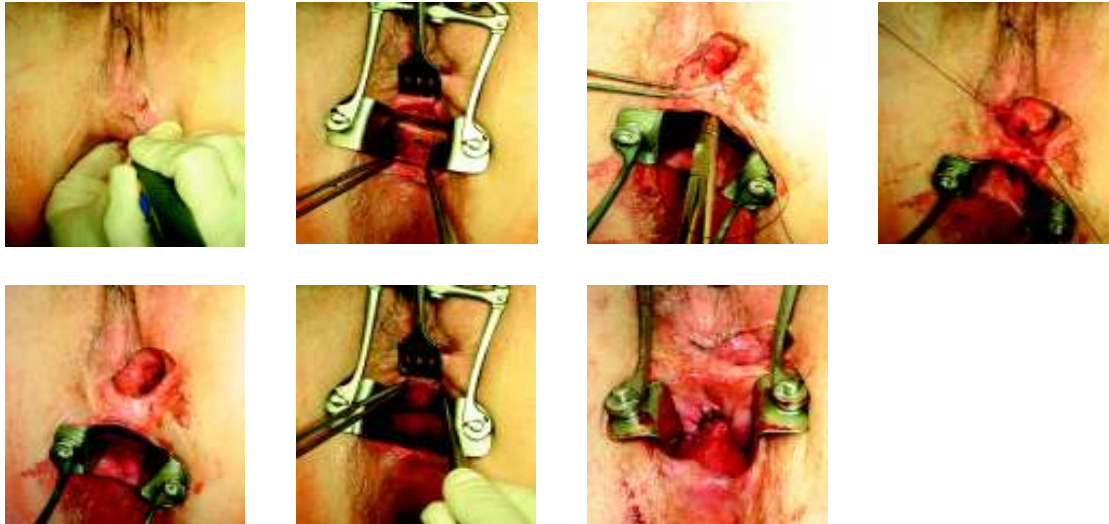
Plastischer Fistelverschluss

Vorgehen. Hierbei wird das fisteltragende Gewebe trichterförmig auf den Sphinkter hin unter Erhalt desselben exzidiert und die Muskulatur am Durchtritt durch den Analkanal von sämtlichem Fistelgewebe befreit. Danach erfolgt der Verschluss der inneren Fistelöffnung mittels Muskelnaht. Die zusätzliche Deckung des inneren Defektes wird durch einen lokalen Verschiebelappen (sog. „Flap“) gewährleistet, um hierdurch eine Schonung der Muskelnaht zu erreichen. Je nach verwendetem Gewebe unterscheidet man:

- Mukosa-Flap
- Mukosa-Internus-Flap
- Vollwand-Flap
- in seltenen Fällen einen distal gestielten Anoderm-Flap.

Somit wird die innere Fistelöffnung in der „Hochdruckzone“ kulissenartig verschlossen (Abb. 4). Diese Methode stellt zunehmend den Eingriff der ersten Wahl bei höher gelegenen Fisteln dar.

Abb. 4 Plastischer Fistelverschluss.

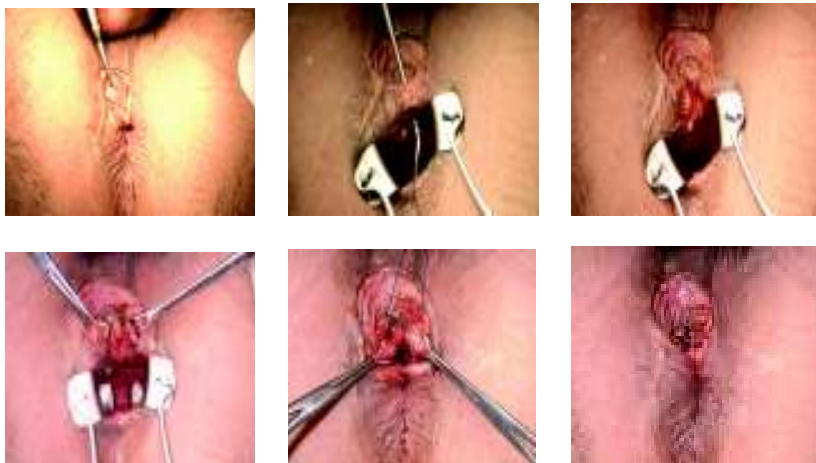


Rezidivrate. Die Ergebnisse haben sich in den letzten Jahren etabliert und liegen bei einer langfristigen Rezidivrate zwischen 20 und 40 %, abhängig von Selektion und dem Anteil der Crohn-Patienten. Eine unmittelbare Nahtinsuffizienz tritt in bis zu 30 % der Fälle auf. Die Inkontinenzraten bewegen sich um 20 % für erst- und zweitgradige Inkontinenz, eine drittgradige Inkontinenz tritt selten auf.

Primäre Sphinkter-Rekonstruktion

Vorgehen. Bei dieser Methode erfolgt zunächst die komplette Exzision des Fistelgangs bis an den Schließmuskel heran. Danach wird der betroffene Muskelanteil gespalten und von sämtlichem Fistelgewebe debridiert bzw. der Fistelgrund exzidiert. Es erfolgt dann die sofortige Rekonstruktion des Sphinkterapparates durch End-zu-End Naht von Externus, Internus und Anoderm bzw. Mukosa. Die äußere Wunde bleibt zum Sekretabfluss weit offen (Abb. 5).

Abb. 5 Fistulektomie mit primärer Sphinkter-Rekonstruktion.



Risiken und Chancen. Obwohl erste Beschreibungen der Methode bereits 1985 vorlagen, konnte sie sich zunächst nicht durchsetzen, auch bisher existieren nur wenige Studien hierzu. Ursächlich hierfür ist zum einen die Befürchtung, dass die Wundheilung des genähten Schließmuskels durch die Kontamination und die ständige Muskelspannung beeinträchtigt wird, zum anderen besteht bei einer gestörten Wundheilung (mit der Folge einer kompletten Sphinkter-Naht-Dehizens) möglicherweise die Gefahr höhergradiger Inkontinenz. Allerdings besteht im Gegensatz dazu gerade bei Patienten mit einer präoperativ bestehenden Inkontinenz die Chance, diese durch eine Schließmuskelnaht wiederum zu verbessern.

Rezidivrate. Diese liegen zwischen 5 und 15% und sind damit ggf. sogar besser als die Ergebnisse des plastischen Fistelverschlusses. Die Dehizensrate liegt zwischen 5 und 10% mit deutlicher Abhängigkeit vom Ausmaß der rekonstruierten Muskulatur.

Fistel-Plug

Definition. Beim Fistelplug handelt es sich um ein konisch geformtes Implantat aus gereinigter Schweinemukosa, das ohne weitere chirurgische Therapie in die Fistel eingebracht und durch Naht fixiert wird.

Vorgehen. Der Plug wird von der inneren Öffnung mittels eines Fadens in die Fistel eingezogen, bis er fest sitzt; danach wird der überstehende Anteil innen und außen abgeschnitten und mittels resorbierbarer Naht an der Internusmuskulatur im Bereich der inneren Öffnung fixiert. Unklar ist, ob ein Verschluss von Mukosa und Submukosa analog eines Flaps über dem Plug vorteilhaft ist. Ebenso unklar ist die Notwendigkeit einer präoperativen Darmspülung, einer Antibiotikaphylaxe oder einer postoperativen Nahrungskarenz. Die Fistel wird laut Originalverfahren vorher mit einer Wasserstoffperoxidlösung gespült, obwohl Wasserstoffperoxid eine toxische Wirkung auf intakte Zellen hat, wie aus der Wundtherapie bekannt ist. Auch auf eine Kürettage oder ein Debridement soll verzichtet werden, da diese den Fistelgang erweitern würde; dies widerspricht allerdings den bisherigen Erfahrungen der Fisteltherapie, dass nämlich sämtliche Fistelreste entfernt werden sollten.

Anwendung. Laut einer Konsensus-Konferenz in 2007 sind transsphinkteräre, suprasphinkteräre und extrasphinkteräre Fisteln für das Plug-Verfahren geeignet. Unkomplizierte intersphinkteräre Fisteln, rektovaginale und pouchvaginale Fisteln sind aufgrund eines zu kurzen Fistelganges nicht geeignet. Die Plug-Therapie sollte ähnlich den anderen rekonstruierenden Verfahren nicht im entzündlichen Stadium erfolgen.

Vor- und Nachteile. Von Vorteil ist sicher eine geringe Komplikationsrate, es wird lediglich über vereinzelte Wundinfekte und spätere Abszedierungen berichtet. Eine Kontinenzbeeinträchtigung ist durch den Plug nicht zu erwarten, da ja am Sphinkter selbst praktisch keinerlei Substanzdefekt herbeigeführt wird; außerdem ist nach einem mißlungenen Versuch ein anderes Verfahren zum Fistelverschluss problemlos möglich. Nachteilig sind die hohen Kosten des Plugs, die im deutschen DRG-System zum aktuellen Stand in keiner Weise abgebildet werden.

Rezidivrate. In weiteren Studien mit höheren Fallzahlen, längeren Nachbeobachtungszeiten und eindeutigen Definitionen von Rezidiv und Heilung wird sich der zukünftige Stellenwert der Plug-Technik zeigen. Kritisch ist anzumerken, dass die initialen Heilungsraten von ca. 85 % in den ersten randomisierten Studien nicht zu erreichen waren, hier lagen die Heilungsraten unter 30 %.

Fibrinklebung

Vorgehen. Bei der Fibrinklebung wird, nach Behandlung des Akutstadiums mit Fadendrainage, im reizlosen Zustand die Fistel in Narkose kürettiert und von der äußeren Fistelöffnung her mit Fibrin gefüllt, bis es aus der inneren Fistelöffnung hervortritt.

Diese Methode wird in letzter Zeit mit neuartigen Fibrinklebern wieder vermehrt propagiert, nachdem vor 20 Jahren bereits eine ähnliche Phase in der Fisteltherapie durchlaufen wurde. Die neuen autologen Fibrinkleber (autologous fibrin tissue adhesive = AFTA) zeichnen sich durch eine besonders gute Gewebhaftung gegenüber früher verwandten Klebern aus. Wahrscheinlich setzt eine erfolgreiche Fistelsanierung aber minimale Entzündungsaktivitäten voraus, um die Fistel zu verschließen, wozu die langzeitige Fadendrainage eine gute Vorbereitung wäre.

Rezidivrate. In den letzten Jahren wurden oft erstaunlich gute Ergebnisse veröffentlicht, selbst bei komplexen Fistelleiden. Die durchschnittliche Rezidivrate liegt bei 25-50%. Allerdings sind diese Ergebnisse vor allem von der Dauer der Nachbeobachtung und der Definition des „Rezidiv“ oder der „Heilung“ abhängig. Eine realistische Heilungsrate liegt somit sicher unter 10-20 %.

Vor- und Nachteile. Patienten mit einem komplexen oder Rezidiv-Fistelleiden profitieren sicher seltener von einer Fibrinklebung. In Studien schnitt bei einem Vergleich der Fibrinklebung mit einer chirurgischen Sanierung die operative Therapie deutlich besser ab. Einziger Vorteil einer Fibrinklebung ist, dass es sich um ein risikofreies Verfahren handelt und keinerlei Beeinträchtigung des Sphinkters zu erwarten ist. Nachteilig sind neben der hohen Rezidivrate auch die hohen Kosten für den Kleber.

Langzeit-Fadendrainage

Definition. Die Einlage eines Fadens (heutzutage sind dünne Silikon-Loops zu bevorzugen) ist in erster Linie als Platzhalter für spätere definitive Therapien zu sehen.

Vorgehen. Eine langzeitige Fadendrainage stellt im Gegensatz dazu eine Therapieoption für ausgewählte Fälle anorektaler Fisteln dar, z. B. bei Crohn-Fisteln. Sie hat das Ziel, innerhalb mehrerer Wochen bis Monate eine weitgehende Epithelisierung des Fisteleingangs zu erreichen. Dazu werden die Fistelgänge – ggf. auch mehrere –

mit Silikonloops drainiert und die Enden zu einer lockeren Schlaufe verknotet. So wird durch ständiges Offenhalten ein Sekretstau verhindert. Damit ist in nahezu allen Fällen mit einer Symptomreduktion zu rechnen (auch bei schon voroperierten Fisteln), ohne dass das Sphinkterorgan in Mitleidenschaft gezogen wird. Therapieansätze, bei denen ein Faden die Fibrosebildung bewirken und somit zu einer Fixierung der Muskelstümpfe führen soll, damit diese bei einer anschließenden Spaltung nicht mehr auseinanderweichen können, haben sich nicht bewährt. Mehrere Autoren fanden bei transsphinktären Fisteln eine langfristige, höhergradige Inkontinenz, außerdem konnte die vermeintliche Fibrosebildung in keiner Studie genauer evaluiert werden.

Obsoletes Verfahren. Die Fadendrainage nach Hypokrates („cutting seton“) ist heute obsolet. Hier wurde ein Faden so fest um den Schließmuskel gespannt, dass eine langsame Durchtrennung des Sphinkterapparats durch das Fremdmaterial und eine gleichzeitige schrittweise narbige Verheilung der durchtrennten Muskelstümpfe resultieren sollte. Die hohen Inkontinenzrate (bis zu 75 %) und die starken Schmerzen während der wochenlangen Behandlung sind sicher nicht akzeptabel. Zudem hat die „langsame“ Spaltung in den wenigen vorliegenden Studien keine Vorteile gegenüber der sofortigen kompletten Spaltung zeigen können.

Analfissuren

Vorbemerkungen

Definition. Die Analfissur gehört zu den häufigsten proktologischen Erkrankungen und ist aufgrund ihrer klinischen Symptomatik mit den im Vordergrund stehenden oft intensiven Schmerzen eindrucksvoll. Es handelt sich dabei um einen länglichen, ulkusartigen Defekt im Bereich des hochsensiblen Anoderms meist in der hinteren Kommissur. Die akute Fissur betrifft in der Regel nur das Anoderm. Als chronische Fissur werden solche bezeichnet, die mehr als 6–12 Monaten symptomatisch sind und schließlich zu einer tieferreichenden Destruktion bis in den Sphincter ani internus führen.

Ätiopathogenese

Dem **Stuhlgang** scheint bei der multifaktoriellen Genese die größte Bedeutung zuzukommen. Allerdings kann nicht nur ein harter Stuhl zum Auftreten von Analfissuren führen, sondern auch ein breiiger bis durchfallartiger Stuhl. Letzterer kann

- konstitutionell vorliegen,
- Folge eines chronischen Laxantienabusus oder
- Folge chronisch-entzündlicher Darmerkrankungen sein.

Voroperationen mit einem **Elastizitätsverlust** des Anoderms und **mechanische Scherkräfte** durch Hämorrhoiden oder Analpolypen scheinen ebenfalls ätiologisch von Bedeutung zu sein. So kommt es selbst bei einer physiologischen Beanspruchung des Analkanals unter der Defäkation zu Einrissen des Anoderms mit einer schlechten Abheilungstendenz.

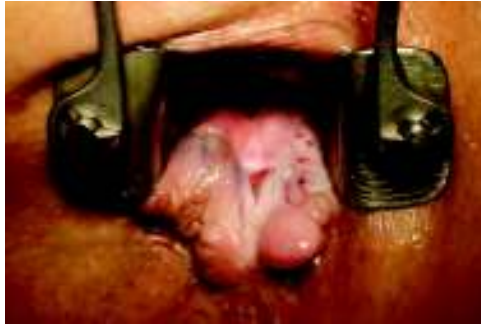Begünstigt wird dieser Krankheitsverlauf durch **starke Schmerzen** mit einer reaktiven Verkrampfung der Muskulatur und einer Minderdurchblutung des Gewebes. Damit hat sich ein Circulus vitiosus aufgebaut, der die Neigung zu chronischen Krankheitsverläufen erklärt.

Einteilung

Akute Analfissur. Dieser Typ tritt meist mit einem plötzlichen Schmerzereignis auf, heilt allerdings in der Mehrzahl der Fälle innerhalb weniger Tage wieder von selbst ab.

Chronische Analfissur. Besteht eine Analfissur länger als 6–12 Wochen und/oder zeigen sich sog. Sekundärveränderungen als Ausdruck einer Chronifizierung (Vorpostenfalte bzw. Mariske, hypertrophe Analpapille, Anodermulcus, Randwall), so handelt es sich um eine chronische Fissur, die ohne adäquate Therapie nicht von selbst abheilt (Abb. 6).

Abb. 6 Chronische Analfissur mit Sekundärveränderungen.



Klinische Symptomatik

Schmerzsymptomatik. Die typische Symptomatik besteht in stuhlgangabhängigen Schmerzen, die während der Defäkation bereits beginnen, aber fast noch typischer in ein „Nachbrennen“ am Ende der Defäkation münden, das mehrere Minuten, aber auch Stunden anhalten kann. Bei häufigem Stuhlgang sind die Betroffenen kaum frei von Schmerzen. Andernfalls klingen die Schmerzen zum Abend und während der Nacht meist ab, um sich am folgenden Tage mit dem Stuhlgang wieder neu einzustellen.

Die ebenfalls typische schmerzbedingte Verkrampfung des Sphinkters macht eine digitale Untersuchung oft kaum möglich; Blut findet sich oft auf der Stuhlsäule oder am Toilettenpapier beim Säubern. Durch die Absonderung von Wundsekret kann sich dann ein Analekzem bilden.

Vorkommen. Analfissuren finden sich zu 80 % in der hinteren Kommissur, zu 10–15 % in der vorderen Kommissur und selten in den seitlichen Sektoren.

Akute Fissuren imponieren als flache längliche Defekte von 0,5–1 cm Länge im Bereich des Anoderms. Der Wundgrund ist anfangs blutig unterlaufen und später schmierig belegt. Auffallend sind in diesem Stadium scharf begrenzte Ränder. Immer wieder lassen sich apikal der Fissur vertiefte Krypten sondieren.

Chronische Analfissuren erinnern an ein kallöses Ulkus mit auf dem Boden querverlaufenden, weißlichen Fasern des Musculus sphincter ani internus. Die Ränder sind derb und aufgeworfen und oft unterminiert. Typisch sind hypertrophierte Analpapillen und Marisken als sogenannte Vorpostenfalten. Chronische Fissuren können zum Auftreten inkompletter, innerer Fisteln führen, die vom Grund der Fissur ausgehen und nach kaudal gerichtet sind und später auch einen Abszess nach sich ziehen können.

Diagnostisches Vorgehen

Alleine anamnestisch sind Analfissuren aufgrund der typischen, stuhlgangabhängigen Schmerzen, verkrampfter Sphinktermuskulatur und Blutungen nach der Defäkation meist recht einfach zu diagnostizieren. Die Untersuchung ist aufgrund der Schmerzhaftigkeit oft unangenehm, lässt sich aber am besten mit dem analen Spreizspekulum und durch Unterspritzen der Fissur mit einem Lokalanästhetikum erleichtern. Mit Sonden lassen sich mögliche Taschen- und Fistelbildungen feststellen und die oft vertieften Krypten beurteilen.

Bei chronischen Fissuren ist die Untersuchung im Allgemeinen weniger problematisch, schon beim Spreizen der Nates kann die Fissur oft erkannt werden. Bei der digitalen Austastung des Analkanals lässt sich eine Rinne bzw. ein Ulkus tasten und die Untersuchung mit einem schmalen Analspreizspekulum ist im Allgemeinen schon ausreichend zur Sicherung der Diagnose.

Ein „Analspasmus“ liegt zwar bei einigen Patienten vor, jedoch weisen 19 % der Männer und 42 % der Frauen einen normalen oder erniedrigten Sphinkertonus auf. Sphinkterdruckmessungen haben somit bei Analfissuren keine Relevanz.

Differenzialdiagnose

Fissurartige Defekte finden sich zwar auch bei anderen analen Erkrankungen, beinhalten aber meist eine andere klinische Symptomatik. Atypische Fissuren bei **Morbus Crohn** treten in allen Sektoren des Analkanals auf, führen jedoch selten zu Schmerzen und Sphinkterspasmus. Ähnlich zeigen sich fissurartige Läsionen bei der **analen Lues**. Fissuroide Defekte des Analkanalkarzinoms können wie bei der typischen Fissur mit stuhlgangabhängigen Schmerzen einhergehen. Häufig sind schmerzhafte radiär angeordnete Rhagaden und Erosionen beim irritativ-toxischen Analekzem.

Therapeutisches Vorgehen

Vorbemerkungen

Wichtig ist eine frühzeitige Unterbrechung des vorliegenden Circulus vitiosus gerade bei akuten Fissuren, da sonst eine Chronifizierung zu befürchten ist, was zwar zu weniger dramatischen Beschwerden führt und sogar zu völlig beschwerdefreien Intervallen, aber auch zu einer fehlenden Abheilung der Fissur. Somit kann jederzeit eine akute Exazerbation und abszedierende Fistelerkrankung auftreten, womit in der Folge eine Gefahr für das Kontinenzorgan entsteht.

Konservative Therapie

Basis jeder konservativen Therapie ist immer eine Stuhlregulierung (z. B. ballaststoffreiche Ernährung) und ausreichende Trinkmenge (mind. 2 l/Tag).

Protrahierte Dehnung/Analtampons. In der Vergangenheit wurde oft ohne ausreichenden Beleg die tägliche Eigendehnung des Sphinkters mithilfe eines Analdehners und einer anästhesierenden Creme als Therapie indiziert, ergänzt durch die anschließende Applikation ähnlich wirkender Analtampons.

Bei weniger schmerzhaften Fissuren kann die tägliche Applikation von Analtampons bzw. Sphinkterdehnung auch ohne eine initiale LA-Infiltration erfolgen.

Chemische Sphinkterolyse. Unter dem Begriff chemische Sphinkterolyse werden alle Substanzen summiert, welche einen relaxierenden Effekt auf den M. sphincter ani internus haben. Drei Substanzklassen bewirken dies:

- **Glyceroltrinitrat bzw. Glyceroldinitrat.** Trinitratpräparate werden bei lokaler Applikation in einer Konzentration von 0,1–0,4 % (Dinitrate 1 %) im Musculus sphincter ani internus und externus zu Stickstoffmonoxid (NO) metabolisiert und wirken letztlich als inhibitorischer Neurotransmitter; so wird der Sphinktertonus reduziert, die anodermale Durchblutung verbessert und damit die Voraussetzung zum Abheilen der Fissur geschaffen. Die Substanz wird als Salbe 2–3-mal tgl. perianal aufgetragen. Häufigste Nebenwirkung sind Kopfschmerzen, die aber meist innerhalb der ersten Tage unter Anwendung verschwinden.
- **Ca-Antagonisten.** Kalzium-Antagonisten (z.B. Diltiazem oder Nifedipin) wirken hemmend auf die Migration von Kalzium in die Muskelzelle, was ebenfalls in einer Relaxation des Sphincter internus mündet. Auch hier wird die Substanz (2 %ige Konzentration) als Salbe 2–3-mal tgl. perianal aufgetragen. Nebenwirkungen sind bei der Anwendung bei Fissuren bisher nicht bekannt.
- **Botulinumtoxin.** Diese Substanz ist ein bakterielles Toxin von Clostridium botulinum. Bei intramuskulärer Verabreichung wird es von den motorischen Nervenendigungen aufgenommen und bewirkt über eine Hemmung der Acetylcholinausschüttung eine etwa 3-monatige Muskellähmung. In dieser Zeit kann die Fissur dann abheilen. In 12 % der Fälle ist mit einer passageren Einschränkung der Schließmuskelfunktion zu rechnen. Nachteilig sind die hohen Kosten sowie die oft als schmerzhaft empfundene Injektion in den Sphincter internus.

Ergebnisse. Die protrahierte Sphinkterdehnung mit einem Analdehner führt bei akuten Analfissuren in ca. 90 % zur Abheilung, allerdings ist auch in über 50 % mit einer Spontanheilung zu rechnen. Die Behandlung mit Glyceroltrinitrat und Diltiazem zeigt ähnliche Ergebnisse. Nicht nur akute, sondern auch chronische Analfissuren lassen sich so erfolgreich behandeln. Hier werden Abheilungsraten zwischen 50 und 70 % erreicht. Diese positiven therapeutischen Effekte von GTN gehen mit einer nachweisbaren Reduktion des Sphinktertonus und einer verbesserten Durchblutung parallel einher.

Unterschiedliche Konzentrationen gerade bei **Glyceroltrinitrat** sind eher für verstärkte Nebenwirkungen (Kopfschmerzen, Synkopale Anfälle) verantwortlich, auf die Abheilungsrate haben sie keinen nachgewiesenen Einfluss. Insbesondere auf den Fissurschmerz haben Nitropräparate einen signifikant besseren Effekt als Placebo.

Bei der Verwendung von **Botulinumtoxin** zur Behandlung von Analfissuren zeigen sich ähnliche Resultate; hier scheint eine höhere Dosierung (25 units statt 15 units) zu einer insgesamt effektiveren Langzeitwirkung führt. Von Bedeutung ist auch der Ort der Injektion. Die Applikation links und rechts des Analkanals führt bei posterioren Analfissuren zu besseren Abheilungen und einer längeren Muskellähmung als bei der Injektion im Bereich der hinteren Kommissur.

Die **Therapiedauer** mit Glyceroltrinitrat oder Diltiazem-Salbe sollte mind. 6–12 Wochen betragen, bei ausbleibender kompletter Abheilung kann ein 2. Zyklus angeschlossen werden.

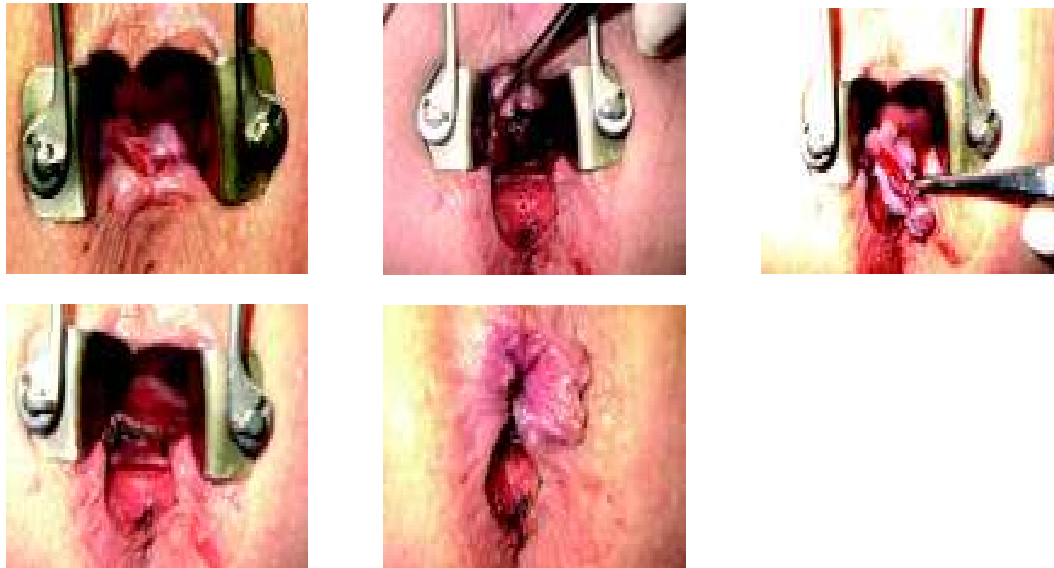
Fissuren mit hypertrophierten Analpapillen, Vorpostenfalten oder unterminierten narbigen Rändern können durch konservative Behandlungsmaßnahmen oft nicht ausreichend saniert werden. Fissuren mit Analfistel oder gar akuten Abszessen sollten primär einer operativen Therapie zugeführt werden.

Operative Therapie

Indikation. Eine Operation der Fissur ist indiziert, wenn konservative Therapien nicht zum Erfolg geführt haben oder Sekundärveränderungen wie hypertrophierte Analpapillen mit vertieften Krypten, unterminierte Vorpostenfalten oder eine Fistel des Fissurgrundes eine Abheilung nicht zulassen. 3 Verfahren stehen prinzipiell zur Verfügung:

- laterale Sphinkterotomie nach Notaras oder Parks
- mediane oder posteriore Sphinkterotomie nach Eisenhammer
- Fissurektomie nach Gabriel (Abb. 7)

Abb. 7 Fissurektomie.



Alle 3 Verfahren können ambulant, bisweilen in Lokalanästhesie durchgeführt werden.

Bei der **lateralen Sphinkterotomie** wird der kaudale Rand des Musculus sphincter ani internus links-lateral inzidiert und die Fissur kann über den so reduzierten Tonus abheilen. Der Eingriff lässt sich offen (Parks) oder geschlossen (Notaras) vornehmen. Die eigentliche Fissur mit ihren sekundären Veränderungen und eventuell vorhandener vertiefter Krypte sollte gleichzeitig exzidiert werden, in der Originaltechnik wurde hierauf allerdings verzichtet.

Bei der **Fissuroperation nach Eisenhammer** wird mit der Exzision der Fissur und ihren Sekundärveränderungen eine tiefe Sphinkterotomie im Bereich der Fissur vorgenommen. Nachteilig ist hier die Möglichkeit eines sogenannten Schlüssellochdefektes, der dann die Feinkontinenz beeinträchtigt.

Fissurektomie. Gabriel hat unter diesen Gesichtspunkten auf die tiefe Sphinkterotomie verzichtet und nur die Fissur und die chronischen Veränderungen wie Vorpostenfalten, hypertrophierte Analpapillen, vertiefte Krypten und Narbenränder beseitigt, was zu gleich guten Resultaten, aber weniger Nebenwirkungen führte. Die Wunde soll sekundär heilen, eine Naht ist kontraproduktiv. In Verbindung mit einer vorsichtigen manuellen Sphinkterdehnung in entsprechender Anästhesie wird diese Operation vorwiegend im nicht-angloamerikanischen Raum angewandt. Grund hierfür ist, dass die laterale Sphinkterotomie ein größeres Risiko für eine nach Jahren auftretende (Fein-) Inkontinenz beinhaltet.

Postoperativ ausreichende Analgesie und lauwarmer Sitzbäder haben einen günstigen Einfluss auf die Schmerzen und dienen einer gründlichen Wundreinigung nach dem Stuhlgang. Anschließend empfiehlt es sich, den After und die Wunde vorsichtig trocken zu tupfen und kleine Mullvorlagen zwischen den Gesäßhälften zu tragen. Damit beugt man durch das Wundsekret bedingten Analekzemen vor. Der Stuhl sollte nicht zu weich sein, sonst verzögert sich die Wundheilung.

Die chirurgische Versorgung chronischer Analfissuren führt zu besseren Resultaten, als es sich auf konservative Weise bzw. mit einer chemischen Sphinkterolyse erreichen lässt. Die Erfolgsrate liegt bei ca. 95 %.

Zum Weiterlesen und Vertiefen

Abszess und Fistel

Gordon PH. Anal abscess and fistula in ano, p 241-286, In: Gordon PH, Nivatvong S (eds.). Principles and Practice of Surgery for the Colon, Rectum and Anus. St. Louis: Quality Medical Publishing;1999

Keighley MRB, Williams NS. Anorectal Abscess and Fistula, p 421-492. In: Keighley MRB, Williams NS (ed.) Surgery of the anus, rectum and colon. Philadelphia: Saunders Elsevier; 2008

Parks A, Gordon P, Hardcastle J. A classification of fistula-in-ano. Br J Surg 63: 1-12, 1976

Schouten WR. Abscess, Fistula, S. 53-64. In: Herold A, Lehur PA, Matzel KE, O'Connell PR (ed.). Coloproctology. Berlin Heidelberg: Springer; 2008

Analfissur

Altomare D, Rinaldi M, Milito G. Glyceryl trinitrate for chronic anal fissure - healing or headache? Results of a multicenter, randomized, placebo-controlled, double-blind trial. Dis Colon Rectum 43: 174-179, 2000

Keighley MRB, Williams NS. Fissure-in-Ano, p 383-412. In: Keighley MRB, Williams NS (ed.). Surgery of the anus, rectum and colon. Philadelphia: Saunders Elsevier; 2008

Nelson R. Meta-analysis of operative techniques for fissure-in-ano. Dis Colon Rectum 42:1424-1428, 1999

Nelson R. Operative procedures for fissure in ano. The Cochrane library, Issue 4, 2003

Nelson R. Non surgical therapy for anal fissure. The Cochrane library, Issue 4, 2003

Pescatori M, Mattana C. Fissures, S. 45-52. In: Herold A, Lehur PA, Matzel KE, O'Connell PR (ed.). Coloproctology. Berlin Heidelberg: Springer; 2008

Korrespondenzadresse

Dr. med. Andreas K. Joos

End- und Dickdarm-Zentrum Mannheim

Bismarckplatz 1

68165 Mannheim

Telefon: 0621-123475-0

Telefax: 0621-123475-75

e-mail: mail@enddarm-zentrum.de