

Vakuumtherapie in der Koloproktologie

Andreas K. Joos, Pablo Palma, Stefan Post¹

Zusammenfassung

Die VAC-Therapie („vacuum-assisted closure“, „topical negative pressure“) als moderne und effektive Wundtherapie wird auch in der Koloproktologie auf absehbare Zeit einen weiteren Schwerpunkt in der klinischen und ambulanten Anwendung finden. In dieser Übersicht werden Prinzipien, Komponenten, Indikationen, Kosten und spezielle Verbandsanordnungen erläutert und anhand klinischer Beispiele aus der Koloproktologie demonstriert.

Das Prinzip der VAC-Therapie besteht darin, die ansonsten eng umschriebene Sogwirkung einer Drainage mittels eines entsprechenden Schwammes und zugehöriger Vakuumpumpe auf die Gesamtfläche einer Wunde auszudehnen. Der Effekt auf die Wunde besteht in einer Verkleinerung der Wundfläche durch Zusammenziehen der Wundränder, der Anregung der Granulationsgewebsbildung, der effektiven Wundreinigung und der druckbedingten Minderung eines interstitiellen Ödems. Zudem werden Wunddetritus und Sekret abgeleitet, gleichzeitig wird die Wunde feucht gehalten. Weitere Vorteile sind schmerzfreie bzw. schmerzarme Verbandswechsel, ein keimdichter Verschluss der Wunde, Geruchsneutralität, reduzierte Verbandswechsel und uneingeschränkte Mobilisation des Patienten.

Durch die zunehmende Spezialisierung in der Koloproktologie mit erweiterten Therapieoptionen ist eine Zunahme komplizierter Wunden zu erwarten. Hier besteht mit der VAC-Therapie ein erfolgreicher Ansatz in der Behandlung solcher Wunden, wie die angeführten Beispiele zeigen. Die Effizienz der Methode, die Akzeptanz beim Patienten, die raschen Fortschritte bei der Wundkonsolidierung und die vielfältigen Anwendungsmöglichkeiten sind überzeugend. Auch wenn die Tagestherapiekosten dieser Verbandstechnik momentan noch recht hoch sind, wird die VAC-Therapie auch in der Koloproktologie ihren festen Platz einnehmen.

Schlüsselwörter: Vakuumassistierter Wundverschluss · VAC-Therapie · Negativer topischer Druck · Wundtherapie

¹Chirurgische Universitätsklinik Mannheim.

Vacuum-Assisted Closure Therapy in Coloproctology

Abstract

VAC therapy (vacuum-assisted closure, topical negative pressure) as a modern and effective wound treatment will become a main focus also in coloproctology. In this review, principles, components, indications, costs, special wound dressings, and clinical examples in coloproctology are shown.

The principle of VAC therapy is based on the expansion of the limited suction effect from a drainage tube upon the entire wound surface by use of a corresponding sponge and an associated vacuum pump. The effect exists on a diminution of wound area due to constriction of the wound edges, stimulation of granulation tissue, effective wound purgation, and reduction of the interstitial edema by negative tissue pressure. Furthermore, wound detritus and fluids are drained and the wound keeps damp. Other advantages include the changing of dressings accompanied with low pain, the closure of the wound via germs, the lack of odors, the reduction of dressing changes, and the unconfined mobilization of patients.

As a result of the increasing specialization in coloproctology and the enhanced therapy options, an increase of complicated wounds can be expected. VAC therapy offers an efficient approach in the treatment of elaborate wounds, as efficiently shown in this paper. VAC therapy is efficient, manifoldly applicable and convincing by fast progress in wound consolidation and high acceptance by patients. This dressing technique will take up firm space in coloproctology, even though the daily therapy costs are exalted at the moment.

Key Words: Vacuum-assisted closure · VAC therapy · Negative topical pressure · Wound therapy

Einleitung

Die Vakuumtherapie („vacuum-assisted closure“ [VAC] oder „topical negative pressure“ [TNP]) als moderne und effektive Wundtherapie wurde unabhängig voneinander in den frühen 90er Jahren des vorigen Jahrhunderts in Deutschland und den USA entwickelt [2, 16, 34]. Seit den ersten klinischen Erfahrungen hat sie mittlerweile eine Vielzahl von Anwendungen im klinischen und ambulanten Bereich gefunden [3, 44].

Patentrechtliche Situation

Das sog. V.A.C.[®] Therapy[™] System ist in Deutschland bisher das einzige CE-zertifizierte Komplettsystem für die Vakuumtherapie von Wunden. Es wird von dem Medizintechnik-Unternehmen Kinetic Concepts Inc. (KCI, Hauptsitz: San Antonio, TX, USA), das alleiniger Lizenznehmer der Patente der Wake Forest University ist, vertrieben. Es gibt unseres Wissens lediglich noch zwei Firmen, die ebenfalls in Teilbereichen ähnliche Produkte vertreiben.

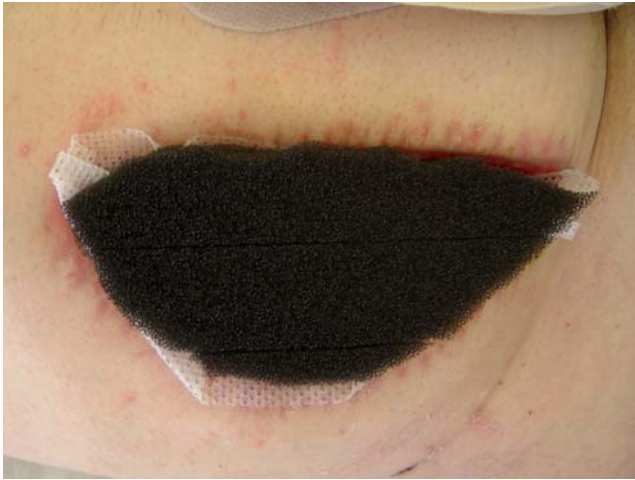

Abbildung 1. Anlage eines VAC-Verbandes: Einlage des zurechtgeschnittenen Schwammes.

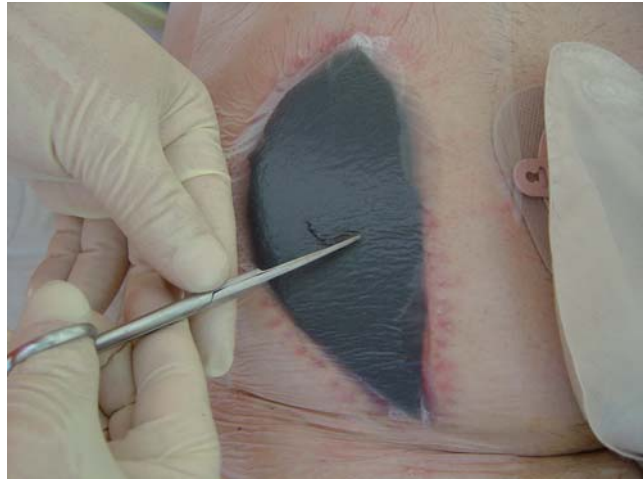

Abbildung 2. Anlage eines VAC-Verbandes: Ausschneiden des Saugfußloches.

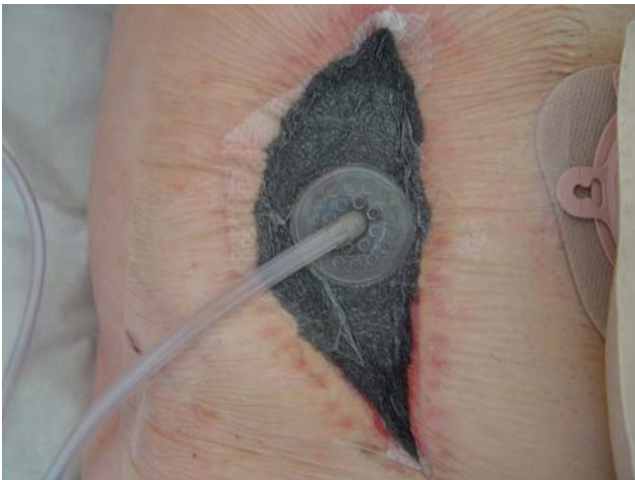

Abbildung 3. Anlage eines VAC-Verbandes: fertiger Verband unter Sog.

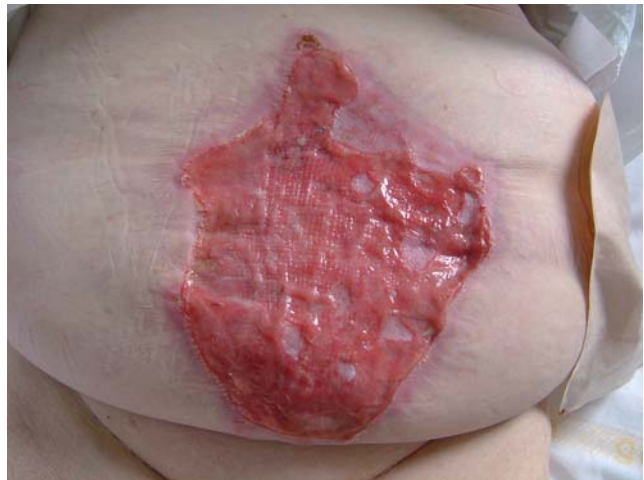

Abbildung 4. Beenden der VAC-Therapie: Epithelisierung.

Hierbei handelt es sich um die Firma BBD Aesculap (Tuttlingen), die seit kurzem einen Schwamm (Endo-Sponge®) zur Vakuumtherapie von Anastomoseninsuffizienz nach Rektumresektion anbietet, sowie die Firma Velo Medizinprodukte GmbH (Reichertshofen), die einen PVA-Schwamm sowie eine Handpumpe zur Unterdruckherstellung anbietet (Coldex®, CombiVac®).

Prinzip der Vakuumtherapie

Das Prinzip der Vakuumtherapie besteht darin, die ansonsten eng umschriebene Sogwirkung einer Drainage durch einen entsprechenden Schwamm auf die Gesamt-

fläche einer Wunde auszudehnen [45, 46]. Um die Umgebungsluft nicht anzusaugen, wird der Schwamm mit einer Folie (entsprechend einer semipermeablen Membran, die durchlässig für Wasserdampf, aber undurchlässig für Luft und Bakterien ist) hermetisch abgedichtet. Mittels eines Ableitungsschlauches werden Luft und Wundsekret über eine Vakuumquelle abgesaugt. Der Effekt auf die Wunde besteht in einer Verkleinerung der Wundfläche durch Zusammenziehen der Wundränder, der Anregung der Granulationsgewebsbildung, der effektiven Wundreinigung und der druckbedingten Minderung eines interstitiellen Ödems [36]. Wunddetritus und Sekret werden abgeleitet, gleichzeitig wird die Wunde feucht gehalten. Weitere Vorteile sind die schmerzfreien bzw. schmerzarmen Verbandswechsel,

der keimdichte Abschluss gegenüber der Außenwelt, die Beurteilung der Wundränder bei durchsichtiger Folie, die Geruchsneutralität, die Reduktion der Verbandswechsel, die Möglichkeit der intermittierenden Wundspülung sowie die uneingeschränkte Mobilisation des Patienten. Somit erfüllt die Vakuumtherapie alle Anforderungen, die an eine moderne Wundversorgung gestellt werden [2, 3, 5–7, 14, 15, 43].

Die Vakuumtherapie ersetzt nicht das chirurgische Wunddébridement. Vor der Anwendung eines Vakuumverbandes müssen saubere chirurgische Verhältnisse vorliegen; teilweise ist eine zu wiederholende chirurgische Wundtoilette notwendig. Meist wird deshalb der erste Verband im Operationssaal angelegt, jedoch können die Verbände in der Regel problemlos auf Station oder im ambulanten Bereich gewechselt werden.

Komponenten der Vakuumtherapie Unterdruckpumpen

Die grundlegende Komponente neben den verfügbaren Schwämmen stellen Unterdruckpumpen dar. Die sog. Therapieeinheiten (Fa. KCI) sind in drei möglichen Ausführungen verfügbar. Diese Therapieeinheiten bestehen aus einer Pumpe, die den Unterdruck erzeugt, und aus einer Steuereinheit, über die sich individuelle Einstellungen vornehmen und Alarmer ablesen lassen. Sie können sowohl mit Akku als auch am Stromnetz betrieben werden. Zudem befindet sich eine Auffangvorrichtung an jeder Therapieeinheit, in die ein Kanister eingesetzt wird, welcher das aus der Wunde geförderte Sekret sammelt. In jedem Kanister liegt ein Geläckchen ein, das durch Aufsaugen wässriger Flüssigkeit das Fassungsvermögen des Kanisters (500 ml) vergrößert.

Geregelt werden können bei der herkömmlichen 5,58 kg schweren und 37 × 28 × 18 cm (Länge × Breite × Höhe) großen Therapieeinheit (V.A.C. ATS®) die Höhe des Unterdrucks (von 50 bis 200 mmHg in 25-mm-Hg-Schritten) und die Intensität der Unterdruckherstellung (schnell oder langsam von 10 bis 50 mmHg/s, regelbar in Fünferschritten). Daneben ist entweder eine kontinuierliche Saugung, bei welcher der Unterdruck ständig aufrechterhalten wird, oder eine intermittierende Saugung wählbar, bei der Sogpausen zwischen 1 und 10 min Dauer in 1-minütigen Schritten eingestellt werden können.

Seit 6 Monaten steht eine weitere Therapieeinheit zur Verfügung, die sog. V.A.C. Instill®. Die Spezifikationen entsprechen denen der V.A.C. ATS®, und sie ist genau wie diese einsetzbar, bietet aber als zusätzliche Option eine Wundspülung. Über ein an der Therapieeinheit angebrachtes Ventil kann mittels eines zuführenden Schlauches eine Wundspüllösung (Polyhexamethylbiguanid, Prontosan®, Fa. B. Braun, Sempach, Schweiz) in die Wunde instilliert werden. Die Menge der einfließenden Wundspüllösung wird zeitgesteuert (Sekunden) an der Therapieeinheit eingestellt (in Sekundenschritten von 1 bis 60 s). Nach dem Ende der ebenfalls einstellbaren Einwirkungszeit (von 1 bis 30 min), in der kein Unterdruck im Verband herrscht, wird über ein zweites Ventil die Sogleitung zum Verband wieder freigegeben, und die Lösung wird abgesaugt bzw. der Unterdruck (dessen zeitliche Dauer ebenfalls eingestellt werden muss) wiederhergestellt.

Hauptsächlich für den ambulanten Bereich oder auch für mobile stationäre Patienten ist eine leichtere und kompaktere Therapieeinheit, die sog. V.A.C. Freedom® erhältlich. Diese wiegt lediglich 1,45 kg, ist 19 × 16,5 × 7,9 cm (Länge × Breite × Höhe) groß und hat mit voll geladenen Akkus eine Betriebsdauer von 12 h. Der einsetzbare Kanister fasst 300 ml. Die Einstellungsmöglichkeiten entsprechen denen der V.A.C. ATS®.

Auswirkungen von Sogstärke und Sogmodus

Die beiden wichtigsten Parameter bei der Herstellung des Unterdrucks sind die Sogstärke und der Sogmodus. Für die Sogstärke konnte in tierexperimentellen Studien gezeigt werden, dass ein Unterdruck von 125 mmHg die günstigste Wahl für die Gewebeneubildung und die Wundreinigung darstellt [35]. Dennoch zeigt sich, dass die Variationsmöglichkeiten der Sogstärke vorteilhaft sind. So sind beispielsweise beim weißen PVA-Schwamm oder bei großflächigen Verbänden eher etwas höhere Sogstärken sinnvoll; bei Schmerzen des Patienten, tiefen Weichteilverletzungen, zirkulären Verbänden oder wundnaher Lokalisation von Gefäßen sollten niedrigere Werte zwischen 50 und 100 mmHg gewählt werden [21].

Bezüglich des Sogmodus konnte experimentell darauf hingewiesen werden, dass ein intermittierender Sog von Vorteil für die Wundheilung sein kann, da die Granulationsgewebsneubildung signifikant höher ist [34].

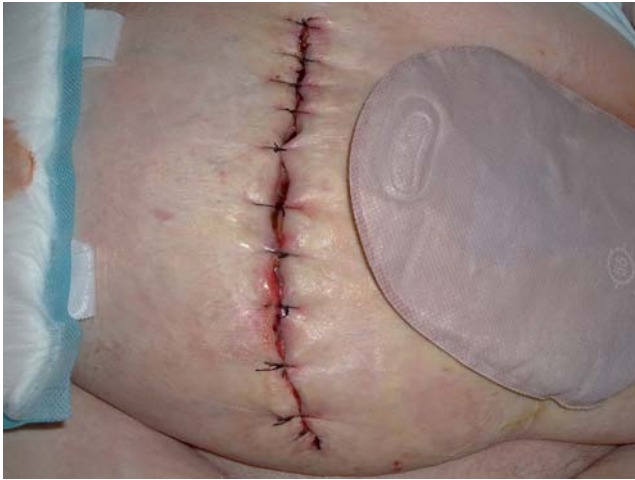


Abbildung 5. Beenden der VAC-Therapie: Sekundärnaht.

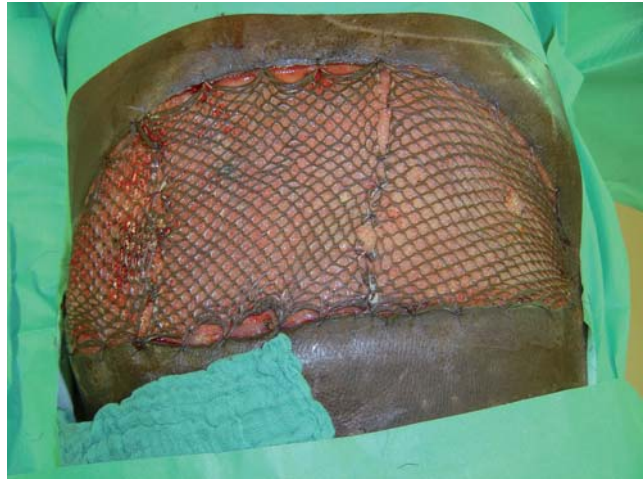


Abbildung 6. Beenden der VAC-Therapie: Meshgraft.

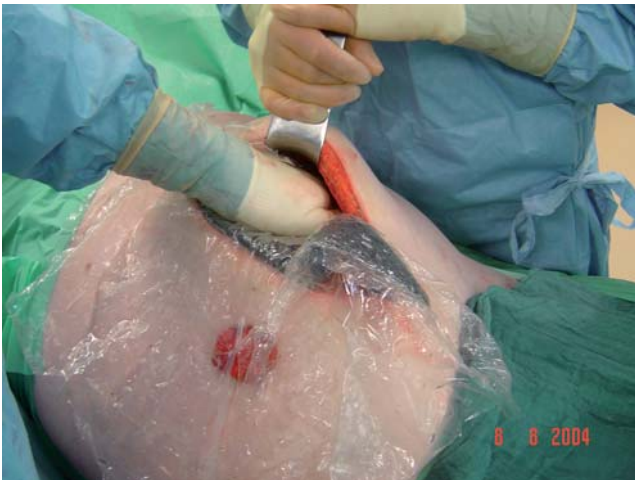

Abbildung 7. Intraabdomineller Verband: Einbringen der Folie.

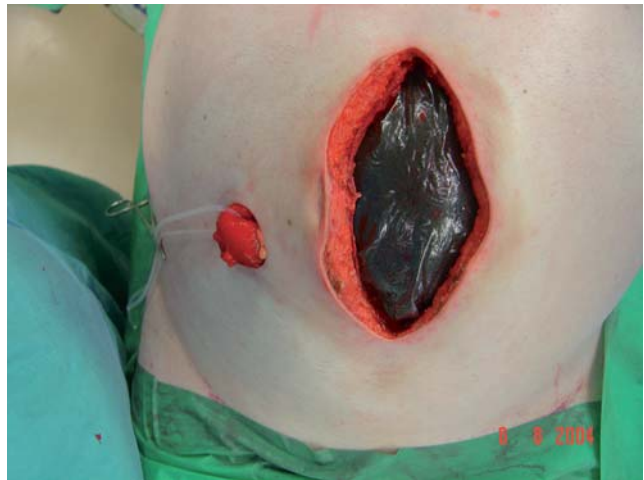

Abbildung 8. Intraabdomineller Verband: eingelegte Folie.

Nach einer 2- bis 3-tägigen kontinuierlichen Absaugung von Sekret und Detritus nach chirurgischer Wundreinigung kann auf eine intermittierende Therapie umgestellt werden. Bei Vorhandensein von Darmfisteln und sog. Fistel-VAC-Verband muss allerdings zur Vermeidung von Undichtigkeiten eine kontinuierliche Saugung eingesetzt werden.

Alternativen zur Unterdruckerzeugung

Vor Entwicklung der Therapieeinheiten wurden zu Beginn der Vakuumtherapie meist Redon-Flaschen zur Herstellung des Unterdrucks verwendet. In den Schwamm war ein handelsüblicher Redon-Schlauch

eingezogen, der extravulnär über einen Stahlspieß ausgeleitet wurde. An diesen Redon-Schlauch wurde eine Saugflasche angeschlossen. Nachteile dieses Systems sind einerseits die Schwierigkeiten, bei größeren Wunden einen ausreichenden Unterdruck herzustellen, sowie das Problem, die Verbände komplett abzudichten. Ein weiterer entscheidender Nachteil ist die Tatsache, dass bei Öffnung einer herkömmlichen Redon-Flasche ein initialer Unterdruck zwischen 700 und 900 mmHg entsteht. Zwar relativiert sich dieser Unterdruck je nach Wundgröße und abgeleiteter Sekretmenge, hält sich aber recht lange deutlich > 200 mmHg. Diese hohen Unterdrücke beeinflussen die Wundheilung möglicherweise negativ aufgrund einer Drosselung der die Wunde versorgenden Blutgefäße und somit einer verminderten

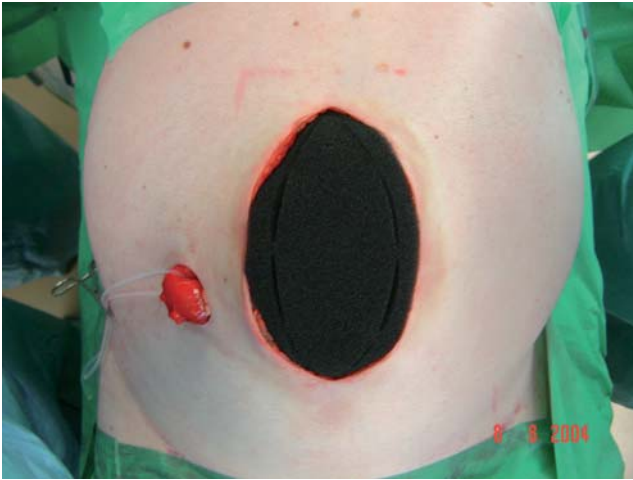


Abbildung 9. Intraabdomineller Verband: Einlage des äußeren Schwammes.

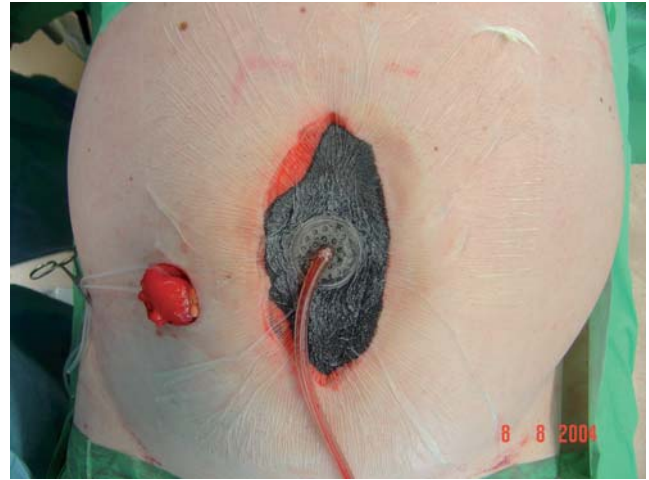

Abbildung 10. Intraabdomineller Verband: fertige Verbandsanordnung.

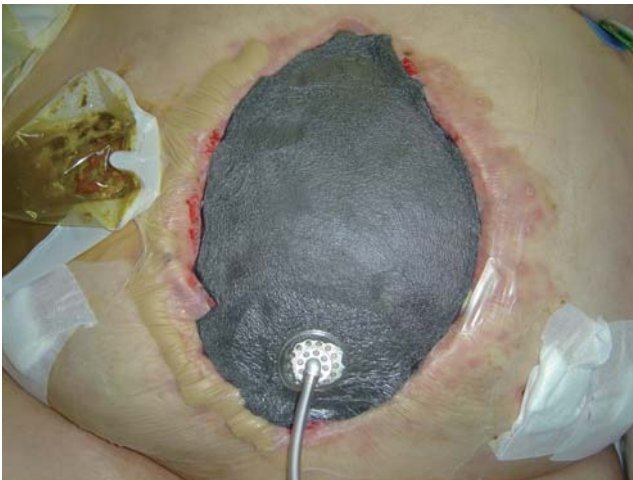

Abbildung 11. VAC-Verband bei Laparostoma.

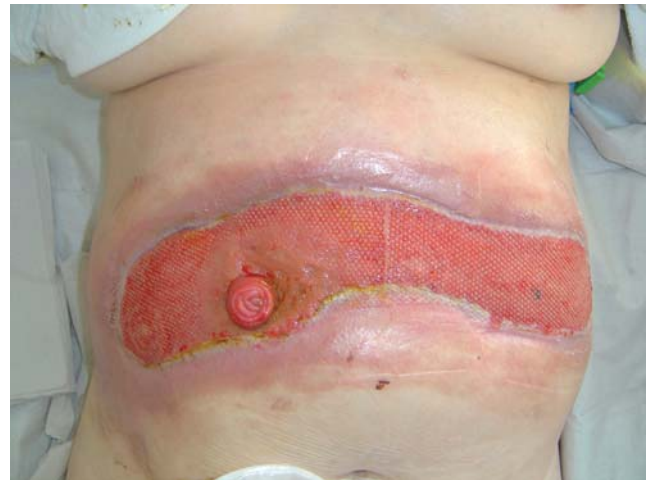

Abbildung 12. Laparostoma mit Fistel.

Sauerstoff- und Nährstoffzufuhr [29]. Außerdem verlieren die Redon-Flaschen bei Luftlecks rasch ihren Sog, was einen häufigen Austausch notwendig macht. Alarm- bzw. Überwachungsfunktionen weisen Redon-Flaschen nicht auf; vorteilhaft sind ihre Verfügbarkeit und der geringe Preis. Handpumpen kompensieren zumindest den Nachteil eines zu hohen Unterdrucks, verfügen allerdings ebenfalls über keine Alarmsysteme und sind teurer als handelsübliche Redon-Flaschen. Weitere Alternativen zur Herstellung eines Unterdrucks sind mechanische Wandabsaugungen oder elektrische Absaugpumpen. Der entscheidende Nachteil dieser Systeme ist die ebenfalls fehlende Alarmüberwachung, was zu ernsthaften Komplikationen wie fulminanten Infektionen durch Sekretstau, zu Wundinfektionen durch stän-

diges Einsaugen der Umgebungsluft oder gar zu relevanten Blutverlusten durch unbemerkte Arrosion von Gefäßen führen kann [20]. Elektronische Absaugsysteme, die eine den Therapieeinheiten vergleichbare Ausstattung aufweisen (z.B. Alarmfunktionen), sind bisher nicht verfügbar.

Schwämme

Zwei verschiedene Schwammmaterialien stehen prinzipiell für die Vakuumtherapie zur Verfügung. Die schwarz gefärbten Schwämme bestehen aus Polyurethan (PU), einem hydrophoben Material mit im Vergleich zum weißen Schwamm größeren vernetzten Po-

ren (400–600 µm). Diese bieten einerseits eine Matrix, in die das Granulationsgewebe einwachsen kann; andererseits stellen sie ausreichend große Ablaufkanäle dar, um auch größere Sekretmengen abzuleiten. Außerdem gewährleisten die offenen Poren eine gleichmäßige Verteilung des Unterdrucks auf die gesamte Wundfläche [4]. Der schwarze PU-Schwamm ist recht starr und sollte auch aufgrund des Einwachsens von Granulationsgewebe nicht ohne eine schützende Zwischenlage auf empfindliche Strukturen (Gefäße, Darm) aufgelegt werden, während er auf Muskel- oder Fettgewebe, Faszie usw. direkt aufgelegt werden kann [19, 23, 24].

Die Indikation für den PU-Schwamm besteht somit vor allem in der Reinigungsphase und in der Granulationsphase zur Förderung der Wundreinigung und einer raschen Granulation [18, 34]. Den Schwamm (V.A.C. GranuFoam®) gibt es in zwei unterschiedlichen Stärken (1,6 und 3,3 cm) sowie in diversen Formen und Größen (rund 3,2 cm dick mit 12,7 cm Durchmesser; oval in drei Größen jeweils 3,3 cm dick in 7,5 × 10 cm, 12,5 × 18 cm und 15 × 26 cm sowie 1,6 cm dick in 15 × 26 cm; rechteckig 1,6 cm dick in 30 × 60 cm). Daneben gibt es noch speziell geformte PU-Schwämme für besondere anatomische Lokalisationen wie Hand und Ferse. Die intraabdominelle Anwendung ist ebenfalls möglich; hier steht ein in eine perforierte Folie eingeschweißter PU-Schwamm zur Verfügung, der mit dem im Niveau der Bauchdecke einzulegenden PU-Schwamm im Set geliefert wird.

Der weiß gefärbte Schwamm besteht aus Polyvinylalkohol (PVA), einem hydrophilen Material mit im Vergleich zum schwarzen Schwamm feineren Poren (200–400 µm). Die Indikation für diesen Schwamm besteht vor allem bei bereits weitgehend gereinigten und granulierten Wunden. Der Schwamm haftet nicht auf der Wunde und ist durch seine hohe Zugfestigkeit zum Auslegen von untertunnelten oder unterminierten Wunden geeignet. Die erhöhte Dichte verringert das Einwachsen von Granulationsgewebe und sorgt für komfortable Verbandswechsel; zusammen mit der weichen Struktur des Schwammes bietet dies einen Schutz von empfindlichen Strukturen im Wundgrund, eine Zwischenlage ist nicht nötig [19, 23]. Der V.A.C. VersFoam® ist in zwei unterschiedlichen Größen (7,5 × 10 cm und 10 × 15 cm, jeweils 1 cm dick) einzeln erhältlich, kann aber auch als Verbandset inkl. Folie und Saugfuß mit Ableitungsschlauch geliefert werden.

Alternativ steht der PVA-Schwamm Coldex® (Fa. Velo) zur Verfügung.

Saugfuß und Folien

Um den Unterdruck im eigentlichen Verband herzustellen, muss zunächst der Schwamm mittels Klebefolie fixiert und abgedichtet werden. Die V.A.C.®-Klebefolien haben eine Größe von 30,5 × 26 cm. Sie müssen je nach Wundgröße zurechtgeschnitten werden, bei größeren Wunden sind ggf. mehrere Folien notwendig. Nach Aufkleben der Folie wird in diese ein Loch von ca. 3 cm Größe geschnitten, auf das der Saugfuß (T.R.A.C.® Pad) aufgeklebt wird. An diesem Saugfuß befindet sich rechtwinklig abknickend der Saug- oder Ableitungsschlauch. Dieser enthält im Inneren eine Röhre, über die Luft und Sekret abgeleitet werden. In der eigentlichen Schlauchwand befinden sich vier dünne Kanäle, die der Überwachung des Unterdrucks dienen und eine Alarmauslösung bei Drainageblockierung bzw. Druckverlust ermöglichen sowie für einen gleichmäßigen Druck im Wundbereich unabhängig von Patientenbewegung oder -positionierung sorgen (T.R.A.C.®-Technologie = „Therapeutic Regulated Accurate Care“).

Weiteres Zubehör (Y-Verzweigung, Gelstreifen, Kanister)

In manchen Fällen liegen entweder mehrere Wunden bei einem Patienten vor, die alle mittels Vakuumtherapie behandelt werden sollen, oder es soll bei einem größeren Vakuumverband an zwei Stellen gesaugt werden. Damit hier nur eine Therapieeinheit genutzt werden muss, können mittels einer (oder mehrerer) Y-Verzweigungen die diversen Saugfüße an denselben Kanister bzw. dieselbe Therapieeinheit angeschlossen werden.

Ist eine zusätzliche Abdichtung eines Verbandes an anatomisch ungünstiger Stelle (z.B. gelenknah) notwendig, können Gelklebestreifen eingesetzt werden. Diese bestehen aus einem Hydrogel und sind gut hautverträglich. Nachteil ist, dass sie bei Flüssigkeitskontakt nach ca. 48 h aufquellen und ihre Haftfähigkeit verlieren.

Die Sekretauffangbehälter oder Kanister gibt es für die V.A.C. ATS® und die V.A.C. Instill® mit 500 ml Volumen, für die V.A.C. Freedom® mit 300 ml Volumen.

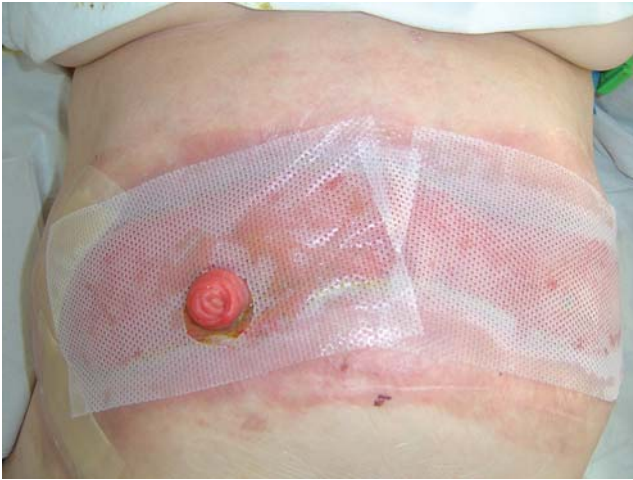

Abbildung 13. Schutzauflage (Mepitel®).

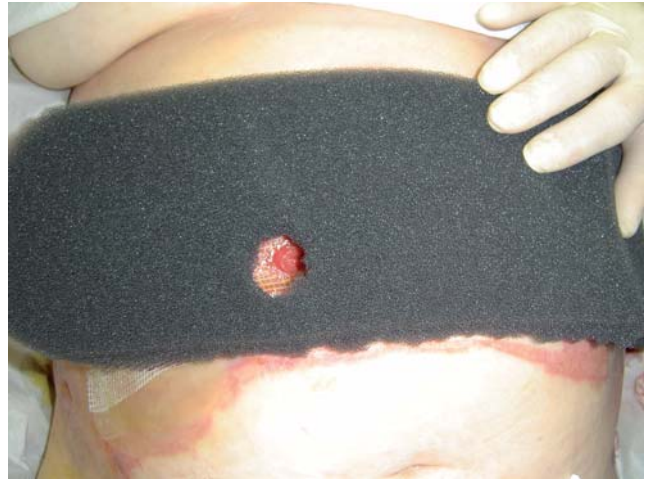

Abbildung 14. Eingelegter Schwamm mit Aussparung.

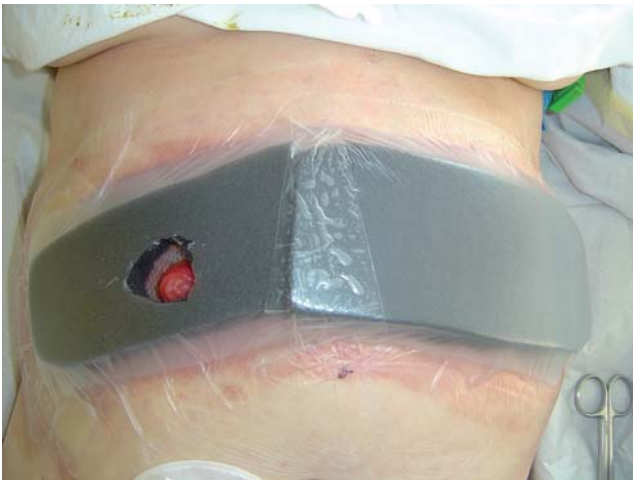

Abbildung 15. Verband mit Folie.

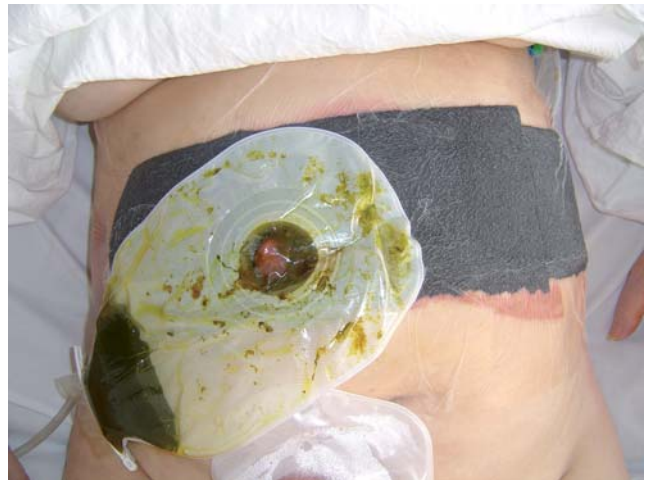

Abbildung 16. Fertiger Fistel-VAC-Verband.

Hilfsmittel (silikonbeschichtete Auflagen, Salbengazen, Stomapaste)

In der Regel kann der schwarze PU-Schwamm direkt ohne Schutzauflage auf Muskulatur, Binde- und Fettgewebe aufgelegt werden. Wird ein Vakuumverband allerdings auf Strukturen wie z.B. Darm oder Organe gelegt, so ist unbedingt darauf zu achten, diese vor Arrosion oder Verletzung durch die Einwirkung des (schwarzen) Schwammes zu schützen, was mit Schutzauflagen (sog. Interfaces) erreicht wird. Diese Schutzauflagen sind entweder Salbengazen oder silikonbeschichtete Auflagen. Der Vorteil der Salbengaze ist der niedrige Preis von ca. 0,50 Euro (10 × 20 cm, diverse Hersteller). Nachteilig ist jedoch, dass die Salbe

innerhalb von 1–2 Tagen resorbiert bzw. abgespült wird und somit die Schutzwirkung schwindet und teilweise die Schwammeporen verstopft werden [23]. Bei sehr empfindlichen Strukturen sollte deshalb in jedem Fall eine silikonbeschichtete Auflage verwendet werden (Mepitel® 12 × 18 cm, Fa. Mölnlycke, Erkrath, Deutschland). Die Silikonbeschichtung bleibt auch nach mehreren Tagen erhalten und wird nicht resorbiert bzw. abgespült. Allerdings sind diese Auflagen deutlich teurer; sie kosten das Zehnfache dessen einer einfachen Salbenaufgabe. Bei empfindlichen Strukturen wie Darm oder Gefäßen darf aber auf gar keinen Fall Sparsamkeit im Vordergrund stehen, da die Folgen einer Verletzung (enterale Fistel, Blutung) für den Patienten fatal sein können!

Tabelle 1. Kodierung der VAC-Therapie.

DRG-relevante Kodierung		Nicht-DRG-relevante Kodierung	
5-916.a*	Anlage oder Wechsel eines Systems zur Vakuumversiegelung (die Angabe dieses Codes ist an die Durchführung unter Operationsbedingungen mit Anästhesie gebunden). Die alleinige Entfernung ist als Wunddebridement zu verschlüsseln (5-850 ff., 5-869.1 ff., 5-893 ff.)	8-190.1*	Kontinuierliche Sogbehandlung bei einer Vakuumversiegelung (inkl. Anlage oder Wechsel eines Systems zur VAC-Therapie ohne Operationsbedingungen und Anästhesie; Wechsel des Sogsystems)
5-916.a0	An Haut und Unterhaut	8-190.10	Bis 7 Tage
5-916.a1	Tief reichend, an Knochen und Gelenken der Extremität	8-190.11	8–14 Tage
5-916.a2	Tief reichend, an Thorax, Mediastinum und Sternum (inkl. nach Herz-OPs)	8-190.12	15–21 Tage
5-916.a3	Am offenen Abdomen (exkl. Anlage eines Laparostomas [5-541.4])	8-190.13	Mehr als 21 Tage
5-916.ax	Sonstige (inkl. Retroperitoneum)		

Bei schwierig abzudichtenden Verbänden beispielsweise in der Nähe von Gelenken, Stomata oder Hautfalten kann eine Stomapaste (z.B. Stomahesive® 60 g, ca. 10 Euro, Fa. Convatec, München, Deutschland) zur besseren Abdichtung verwendet werden. Diese sollte dünn aufgetragen werden. Nachteilig ist, dass sie innerhalb von 24–48 h durch Verdunstung des Lösungsmittels zunehmend aushärtet; sie behält allerdings trotzdem noch für mehrere Tage ihre abdichtende Funktion.

Anlage eines VAC-Verbandes

Bei einem herkömmlichen VAC-Verband wird nach Herrichten aller Materialien zunächst der gewählte Schwamm je nach Wundgröße, Wundtiefe und Lokalisation zugeschnitten. Wird ein schwarzer PU-Schwamm verwendet, sollte dieser zwar die Wundränder erreichen, jedoch nicht darüber hinaus auf die umgebende Haut reichen, da es sonst zur Mazeration und Reizung kommt. Der zugeschnittene Schwamm (Abbildung 1) wird in die Wunde gelegt und mit der Klebefolie fixiert, die ggf. auch je nach Wundgröße zurechtgeschnitten ist. Sie sollte 3–4 cm über den Wundrand hinausreichen, um eine gute Abdichtung zu erhalten. Danach wird in die Folie ein ca. 3 cm großes Loch geschnitten, auf das der Saugfuß nach Abziehen der vorhandenen Schutzfolie geklebt wird (Abbildung 2). Das Ende des am Saugfuß befestigten Saugschlauches wird dann an den Schlauch des Sekretbehälters angeschlossen, der in die Therapieeinheit eingeschoben wird. Danach werden die Einstellungen an der Therapieeinheit vorgenommen und diese zur Herstellung des Unterdrucks gestartet (Abbildung 3).

Kosten

Die Firma KCI bietet eine Tagestherapiepauschale für die meisten Verbandsarten an. Diese beläuft sich zurzeit auf ca. 78 Euro inkl. MwSt. pro Tag und beinhaltet die Therapieeinheit, die meisten Verbandssets und die benötigten Kanister (Sekretauffangbehälter). Die Therapiepauschale hat den Vorteil einer recht einfachen Abrechnung und lohnt sich, wenn die Verbände alle 2–3 Tage gewechselt werden.

Bei Benutzung des V.A.C.® Abdominal Dressing System oder der V.A.C. Instill®-Therapieeinheit erfolgt eine Einzelabrechnung, da hier die Verbandssets bzw. die Therapieeinheit teurer sind als die Tagestherapiepauschale.

DRG-Klassifikation der Vakuumtherapie

Zwei mögliche Differenzierungen existieren aktuell bei der Verschlüsselung. Die DRG-relevante Verschlüsselung der Vakuumtherapie ist nur zulässig, wenn Anlage oder Wechsel des Verbandes unter Operationsbedingungen mit Anästhesie stattfinden, und kann dann die entsprechende DRG erhöhen.

Anlage oder Wechsel bzw. Entfernung eines Vakuumverbandes auf Station oder ambulant ohne Operationsbedingungen bzw. ohne Narkose fließen nicht in die DRG-Bildung ein. Trotzdem sollten diese Prozeduren kodiert werden, da zu erwarten ist, dass auch diese Maßnahmen in nächster Zeit DRG-relevant werden (Tabelle 1).

Indikationen und Kontraindikationen für die Vakuumtherapie

Indikationen

Indikationen für die Vakuumtherapie sind [3, 20, 45]:

- chronische offene Wunden,
- diabetische Ulzera, Druckulzera,
- akute und traumatische Wunden,
- Gewebelappen und Transplantate,
- dehiszente Wunden,
- Verbrennungen zweiten Grades.

Kontraindikationen

Kontraindikationen für die Vakuumtherapie sind [3, 10, 20, 45]:

- maligne Wunden,
- unbehandelte Osteomyelitis,
- nicht-enterische und unerforschte Fisteln²,
- Gewebenekrosen mit Verkrustungen,
- freiliegende Gefäße und Organe².

Vorsichtsmaßnahmen

Vorsichtsmaßnahmen sind zu ergreifen bei Patienten mit:

- aktiven Blutungen,
- Antikoagulanzen-therapie,
- schwierigen Wundhämostasen.

Häufigkeit der Verbandswechsel

Der Wechsel eines Vakuumverbandes mit einem schwarzen Schwamm wird in der Regel alle 2–3 Tage empfohlen. Natürlich richten sich die Intervalle nach mehreren Faktoren wie z.B. Wundzustand und -beschaffenheit, Sekretionsvolumen, Lokalisation, Art des Schwammes und evtl. Verwendung einer Schutzauflage.

Bei Verwendung des schwarzen PU-Schwammes führen wir die Verbandswechsel alle 3–4 Tage durch.

² Wenn V.A.C.-Dressings in der Nähe von Blutgefäßen oder Organen verwendet werden, ist für einen angemessenen Schutz bzw. eine Barriere zu sorgen! Besondere Sorgfalt ist bei geschwächten, bestrahlten oder genähten Blutgefäßen oder Organen geboten. Knochenfragmente oder scharfe Kanten können durch Barrieren, Gefäße oder Organe dringen. Eine Wunde mit enterischer Fistel erfordert spezielle Vorsichtsmaßnahmen zur Optimierung der V.A.C.-Therapie.

Wird hier keine Schutzauflage verwendet, so sollte der Schwamm spätestens nach 4 Tagen gewechselt werden, da ansonsten das in die Schwamm-poren einwachsende Granulationsgewebe mit Entfernung des Schwammes abgerissen wird, was einerseits das Ergebnis der letzten Behandlungstage vernichtet und zu diffusen Blutungen führen kann, und weil andererseits Schwammreste in der Wunde zurückbleiben können, die dann mühsam entfernt werden müssen [17].

Ein Vakuumverband mit weißem PVA-Schwamm kann nach unserer Erfahrung durchaus 5–7 Tage belassen werden, wenn die Poren nicht verstopfen, was beispielsweise bei sehr zähem Sekret auftreten kann. Dies erkennt man daran, dass sich am Rand des Verbandes zwischen Schwamm und Folie nicht abgesaugtes Sekret ansammelt, was dann einen Verbandswechsel nach sich ziehen sollte.

Beenden der Vakuumtherapie

Auch wenn die Vakuumtherapie in der Reinigungs- und Granulationsphase sehr effektiv einsetzbar ist, so gelingt mit dieser Therapie allein aus technischen Gründen keine Epithelisierung bzw. kein direkter Wundabschluss (da ja immer ein Schwamm in der Wunde liegt). Auch aufgrund der Tatsache, dass die Kosten für die Vakuumtherapie recht beträchtlich sind, sollte sie nur so lange eingesetzt werden, bis die Wunde zum definitiven Verschluss bereit ist [12]. Prinzipiell kommen drei mögliche Verfahren zum Abschluss der Wundheilung nach Vakuumtherapie in Betracht.

Zum einen kann nach Konsolidierung der Wunde und Auffüllen des Wunddefekts mit Granulationsgewebe die Vakuumtherapie beendet werden und die Wunde z.B. mittels sog. Moderner Wundaufgaben (Hydrokolloid- oder PU-Verbände) epithelisieren (Abbildung 4). Von Vorteil ist, dass sich der Patient keiner operativen Intervention unterziehen muss, die Therapie recht preisgünstig ist und problemlos ambulant durchgeführt werden kann. Nachteilig ist eine relativ lange Dauer bis zum endgültigen Wundverschluss.

Eine andere Möglichkeit des Wundverschlusses stellt die Sekundärnaht dar (Abbildung 5). Diese kann je nach Wundgröße und Abstand der Wundränder in Lokalanästhesie oder Narkose durchgeführt werden. Nachteilig ist die Erfordernis einer erneuten operativen Intervention.

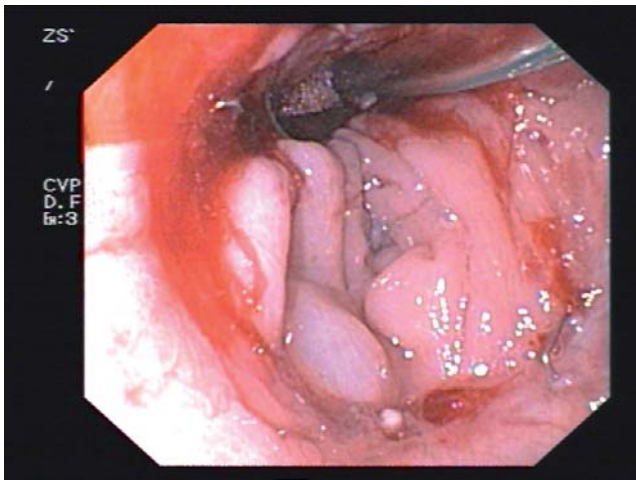


Abbildung 17. Endo-VAC: platzierter Endo-VAC.

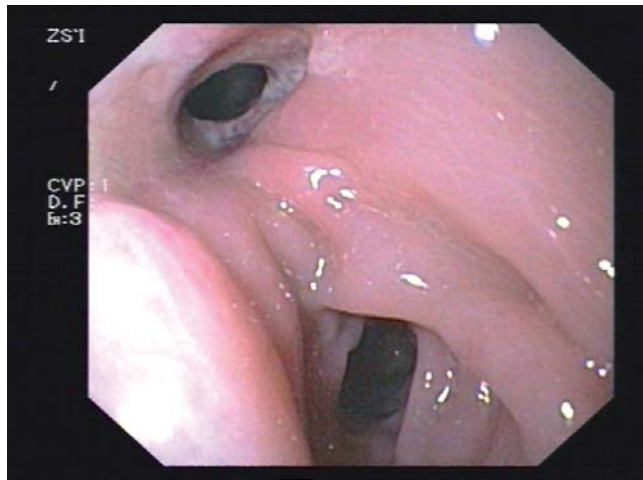


Abbildung 18. Endo-VAC: granulierte Insuffizienzhöhle.

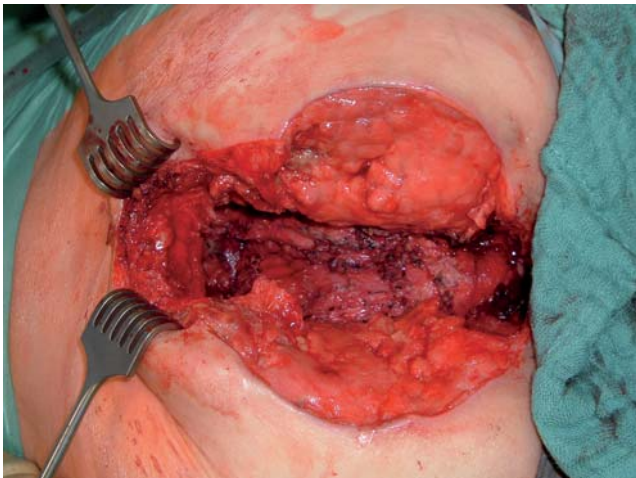


Abbildung 19. VAC-Verband perineal: Wunde.

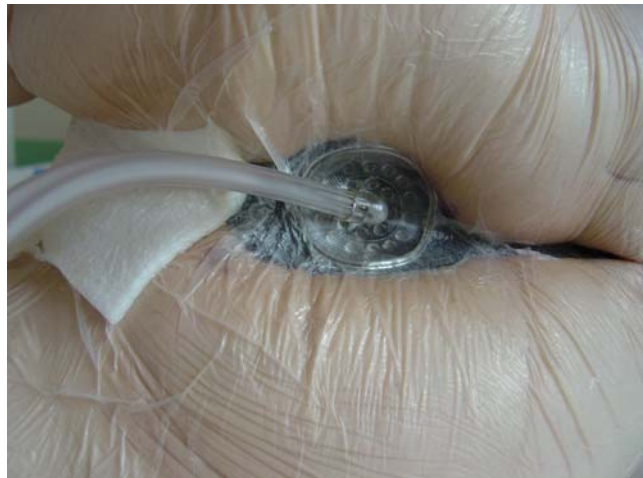

Abbildung 20. VAC-Verband perineal: Verband.

Vorteil der Sekundärnaht ist eine verschlossene Wunde, die in der Regel keiner weiteren Therapie mehr bedarf.

Eine dritte Möglichkeit zum definitiven Wundverschluss sind plastische Deckungsverfahren wie z.B. die Hauttransplantation bei großen Wunden mit weit auseinanderliegenden Wundrändern (Abbildung 6). Bei einer geplanten Hauttransplantation sollte das Granulationsgewebe bis knapp unter das Hautniveau reichen; beim Anwachsen des Transplantats kann die Vakuumtherapie bedingt durch ein schnelles und zuverlässiges Einwachsen des Transplantats hilfreich sein [9, 33, 41]. Vorteil der Hauttransplantation ist eine rasche Epithelisierung. Nachteile sind ein erneuter operativer Eingriff sowie das Setzen einer zweiten Wunde an der Entnahmestelle.

Evidenz der Vakuumtherapie

Unter Berücksichtigung der Evidenzlevel des Oxford Centre für Evidence-based Medicine zeigt sich, dass die Masse der verfügbaren Literatur (> 80%) „case series“ oder „case reports“ sind (entsprechend Level 4 und 5). Etwa 10% können keinem Evidenzlevel zugeordnet werden; somit verbleiben nur ca. 30 publizierte Artikel, in denen die Information auf einem höheren Evidenzlevel dargestellt wird [46].

Am 15.05.2006 ist vom Institut für Qualität und Wirtschaftlichkeit im Gesundheitswesen (IQWiG) eine Arbeit über die Vakuumtherapie veröffentlicht worden („Wissenschaftliche Bewertung des aktuellen medizi-

nischen Wissenstands zur Vakuum-Versiegelungstherapie von Wunden“, <http://www.iqwig.de/index.142.html>. Sie kommt zu dem Schluss, dass keine Belege mit ausreichender Ergebnissicherheit für eine Überlegenheit der Vakuumversiegelungstherapie gegenüber der konventionellen Wundbehandlung existieren, die eine breite Anwendung der Methode außerhalb von Studienbedingungen gerechtfertigt erscheinen lässt. Dieses Gutachten widerspricht allerdings den Erfahrungen der Anwender, und von zahlreichen Fachgesellschaften sind Einwände an das Institut und den Gemeinsamen Bundesausschuss gerichtet worden. Ein Hauptvorwurf besteht darin, dass sich das IQWiG bei seiner Arbeit auf das höchstmögliche Studienniveau stützt und hauptsächlich wegen kaum vorhandener Verfügbarkeit solcher hochwertiger Studien die Wirksamkeit dieser Therapie bezweifelt. Die Bewertung des Nutzens einer innovativen Therapie allein vom Vorhandensein randomisierter, kontrollierter Studien abhängig zu machen, ist fragwürdig. Daneben ist die Ursache für fehlende höherwertige Studien nicht mangelnder Wille, sondern die Schwierigkeit im Erreichen aussagekräftiger Zahlen und Vergleichbarkeit von Wunden. Und dieses Problem haftet nicht nur der Wundtherapie an, sondern betrifft die gesamte Chirurgie und Medizin.

Spezielle Anwendungen in der Koloproktologie

Mit zunehmender Verbreitung der Vakuumtherapie haben sich auch in den einzelnen chirurgischen Disziplinen spezielle Anwendungen dieser Therapie, auch in der Koloproktologie, gefunden. Im Folgenden sind einige Beispiele ausgewählt, in der Literatur wird von zahlreichen weiteren Anwendungen berichtet.

VAC-Therapie als temporärer Bauchdeckenverschluss

Eine Indikation für das V.A.C.[®] Abdominal Dressing System kann z.B. das abdominelle Kompartmentsyndrom darstellen. Die Flüssigkeit aus der ödematösen Darmwand wird entfernt und ein verzögerter Bauchdeckenverschluss unter Vermeidung einer Narbenhernie ermöglicht. Hierzu wird am eröffneten Abdomen zuerst der eingeschweißte PU-Schwamm mit der umgebenden Folie in die Bauchhöhle verbracht, um die Organe und den Darm zu schützen (Abbildung 7). Nach kompletter Einlage dieser ersten Verbandskom-

ponente (Abbildung 8) wird dann ein dem Set beiliegender, herkömmlicher PU-Schwamm passend für die eigentliche Bauchdeckenwunde zurechtgeschnitten und eingelegt (Abbildung 9). Nach Aufkleben der Folie und des Saugfußes wird zuletzt der Sog hergestellt (Abbildung 10). Der Verband muss alle 2 Tage gewechselt werden. Große Vorteile sind die kurze Zeit (ca. 10 Tage) bis zum dann möglichen sekundären Verschluss der Bauchwand und die Vermeidung einer Narbenhernie, die ansonsten immer entsteht [8, 27, 30, 32, 38, 39, 42].

VAC-Therapie bei Laparostoma

Ein üblicher Vakuumverband kann auch bei Versorgung eines Laparostomas mit einem resorbierbaren Vicryl-Netz (was allerdings immer eine Narbenhernie nach sich zieht) zur rascheren Wundkonsolidierung und -granulation angelegt werden. Hier sollte der unter dem Vicryl-Netz liegende Darm unbedingt mit einer silikonbeschichteten Auflage zur Vermeidung enterischer Fisteln geschützt werden (Abbildung 11) [19].

VAC-Therapie bei kompliziertem Laparostoma mit Darmfistel

Die konventionelle Wundversorgung eines Laparostomas bei vorhandener Darmfistel (Abbildung 12) ist einerseits wegen der mehrmals täglich notwendigen Verbandswechsel (und des damit verbundenen hohen Material- und Zeitaufwands), andererseits wegen starker Hautreizungen bis hin zur Ausbildung von Bauchwandphlegmonen schwierig. Die Ableitung des Fistelsekrets direkt über den Schwamm schlägt meist fehl, da das zähe Sekret die Poren des Schwammes verstopft. So wird die abdichtende Folie unterwandert; die Folgen sind Undichtigkeit und Wundrandreizungen durch das aggressive Sekret. Auch andere beschriebene Verfahren funktionieren unserer Erfahrung nach nur unzuverlässig [1, 11, 13]. Wir haben eine einfache und sehr zuverlässige Lösung gefunden, indem wir das Fistelsekret in einen separaten Stomabeutel abgeleitet haben [24]. Die über eine Aussparung in der Schutzauflage (Abbildung 13), im eingelegten Schwamm (Abbildung 14) und in der Folie (Abbildung 15) platzierte Klebplatte des Stomabeutels saugt sich durch den Unterdruck um die Fistel fest, und das Sekret fließt komplett in den Beutel (Abbildung 16). Die Vakuumverbände können bei ob-

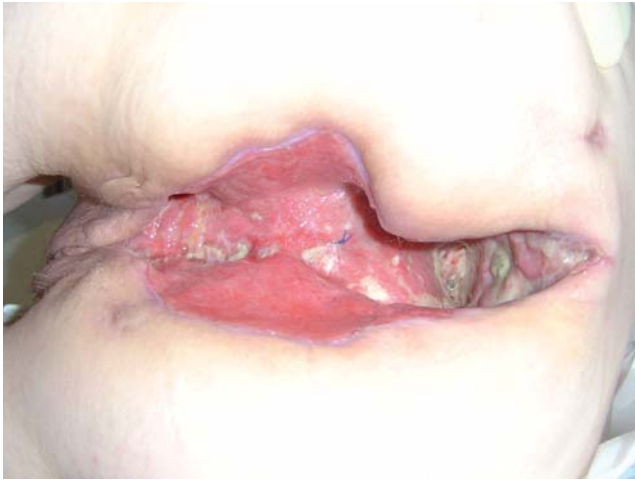

Abbildung 21. VAC-Verband perineal: granulierte Wunde.

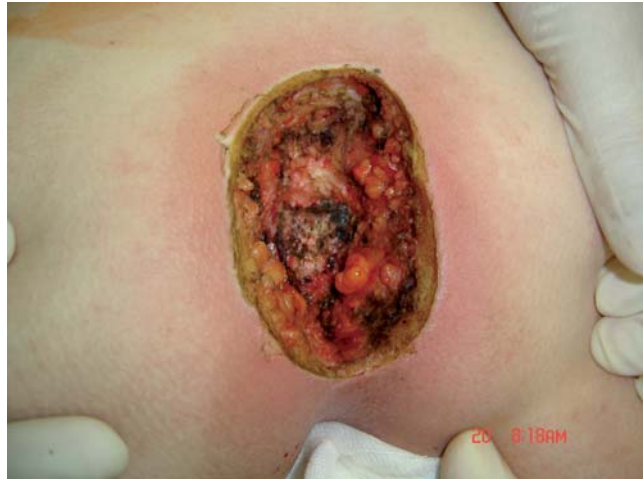

Abbildung 22. Pilonidalsinus: Wunde.

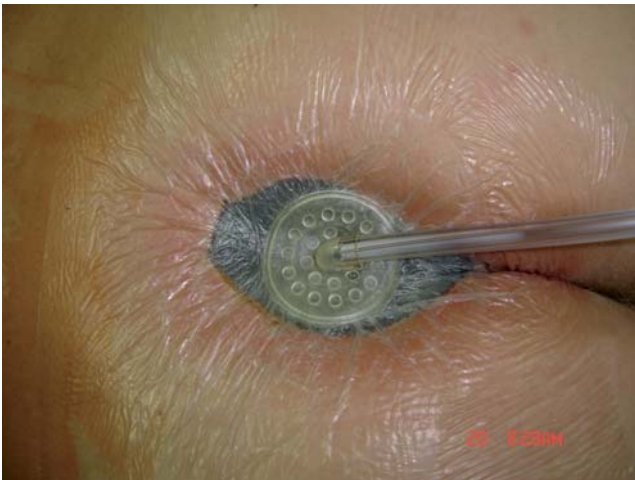


Abbildung 23. Pilonidal sinus: VAC-Verband.

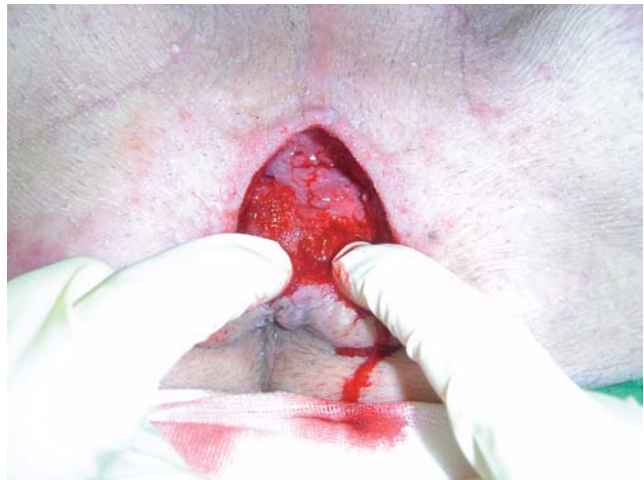

Abbildung 24. Urethrorektale Fistel: äußere Wunde.

ligater Schutzauflage (Mepitel®) mehrere Tage belassen werden, was zu einer zeitlichen Entlastung, einer Kostensenkung und Vermeidung von Hautreizungen sowie Bauchwandphlegmonen führt.

VAC-Therapie bei Anastomoseninsuffizienz

Die totale mesorektale Exzision gehört inzwischen zur Standardbehandlung des Rektumkarzinoms. Dadurch hat die tiefe sphinktererhaltende Resektion zugenommen bei gleichzeitigem Rückgang der Exstirpationen. Die Anastomoseninsuffizienz gehört zu den bedeutsamsten Komplikationen nach tief-anteriorer Rektumresektion. Bei Patienten kommen klinisch manifeste Anasto-

moseninsuffizienzen mit einer Häufigkeit von bis zu 15% vor; dieses Problem spielt eine zunehmende Rolle seit Einführung der neoadjuvanten Verfahren. Der sog. Endo-Sponge® (Fa. BBD Aesculap) besteht aus einem Redon-Drainageschlauch und einem übergestülpten, schwarzen PU-Schwamm. Bei vorhandenem Deviationsstoma wird der Schwamm transanal (nach vorheriger Rektoskopie bzw. flexibler Endoskopie) in die Insuffizienzhöhle eingelegt (Abbildung 17) und der Drainageschlauch transanal ausgeleitet. Dann wird der Unterdruck hergestellt. Der Verband kann ca. 4–6 Tage belassen werden; Wechsel sind auch ambulant möglich. Die Therapie kann beendet werden, wenn die Insuffizienzhöhle sauber granuliert ist (Abbildung 18) [37]. Auch bei Rektumverletzungen kann dieses System eingesetzt werden [25].

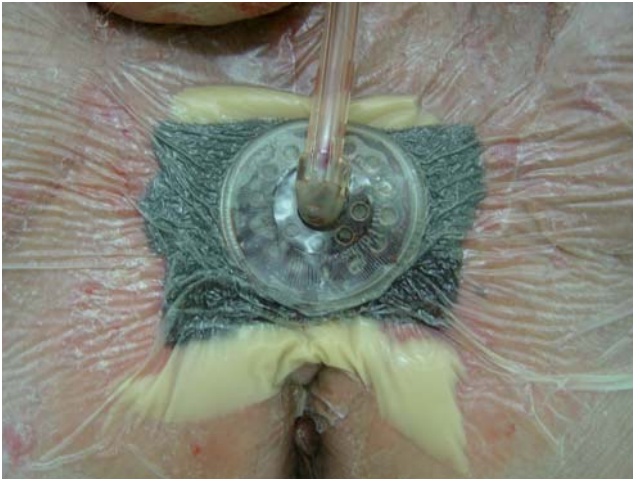


Abbildung 25. Urorektale Fistel: VAC-Verband.

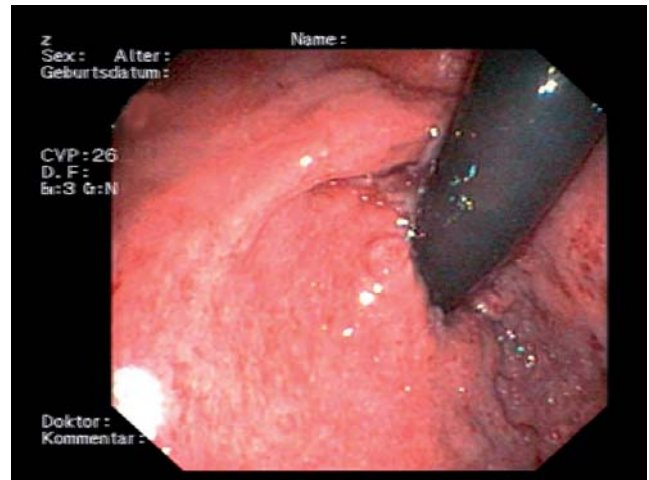


Abbildung 26. Endoskopie nach urorektalearer Fistel: Endbefund.

Klinischer Fall: Bei einem 59-jährigen Patienten wurde eine tief-anteriore Resektion mit Anlage eines protektiven Ileostomas durchgeführt. Im weiteren Verlauf zeigte sich eine Anastomosensuffizienz von ca. einem Viertel der Zirkumferenz. In diese Insuffizienzhöhle wurde ein Vakuumschwamm transanal eingelegt. Nach 2 Wochen fand sich eine sauber granuliert und deutlich verkleinerte Höhle, so dass das protektive Stoma 12 Wochen später zurückverlegt werden konnte.

VAC-Therapie bei perinealen Wunden

Nach abdominoperinealer Rektumexstirpation oder perinealer Exzision kommt es häufig zu Wundheilungsstörungen. Für den Patienten sind damit neben einer langen Abheilungszeit weitere Unannehmlichkeiten durch eine konservative Verbandstechnik verbunden wie z.B. Geruchsbelästigung und häufige Wechsel aufgrund von Undichtigkeit. Durch die Vakuumtherapie kann zum einen die Wundheilung deutlich beschleunigt werden, zum anderen entfallen häufige Verbandswechsel und Geruchsbelästigung [22, 40]. Um eine Arrosion des Darmes und Ausbildung einer Darmfistel bei solchen VAC-Verbänden zu vermeiden, darf nach perinealer Exstirpation keine Darmschlinge im kleinen Becken Kontakt zu dem Vakuumschwamm haben bzw. muss eine Netzplombe vorhanden ist.

Klinischer Fall: Bei einer 61-jährigen Patientin wurde 11 Jahre nach Proktokolektomie bei Morbus Crohn ein muzinöses Adenokarzinom in der ehema-

ligen Rektumhöhle nachgewiesen. Nach Exenteration verblieb eine nicht heilende Wunde im Perineum, die mit konservativen Verbandsmethoden kaum zu versorgen war (Abbildung 19). Mittels VAC-Therapie (Abbildung 20) wurden in diesem entzündeten Gebiet eine Muskeltransposition vermieden und eine saubere Granulation sowie deutliche Wundverkleinerung innerhalb von 3 Wochen erreicht (Abbildung 21).

VAC-Therapie bei Pilonidalsinus

In der Literatur sind zwischenzeitlich erste Fälle beschrieben, bei denen ein Pilonidalsinus mittels VAC-Therapie behandelt wurde [28, 31].

Klinischer Fall: Bei einem 18-jährigen Patienten wurde nach Exzision eines abszedierenden Pilonidalsinus (Abbildung 22) ein VAC-Verband angelegt (Abbildung 23). Innerhalb von 3 Wochen war die Wunde vollständig granuliert, und der VAC-Verband wurde entfernt; die Wunde konnte danach epithelisieren.

VAC-Therapie bei urethrorektaler Fistel

Klinischer Fall: Bei einem 62-jährigen Patienten entwickelte sich nach laparoskopischer Prostatektomie eine urethrorektale Fistel. Konservative Maßnahmen mit Anlage eines Stomas sowie einer suprapubischen Harnableitung führten erwartungsgemäß nicht zur Abheilung. Eine anteriore Levatorplastik wurde nach we-

nigen Tagen insuffizient (Abbildung 24). Bei Wunddehiszenz im Perineum wurde dann ein Vakuumschwamm eingelegt (Abbildung 25). Unter dieser Therapie heilte die Fistel innerhalb von 4 Wochen nachweislich aus (Abbildung 26) [26].

Schlussfolgerung

Die zunehmende Spezialisierung in der Koloproktologie mit erweiterten Therapieoptionen wird zu einer Zunahme komplizierter Wunden führen. Hier besteht mit der VAC-Therapie ein effizienter Ansatz in der Behandlung dieser Wunden, wie die Beispiele zeigen. Auch solche bisher kaum oder schwer zu versorgenden Wunden können mit dieser Therapieform in recht kurzer Zeit zur Abheilung gebracht werden. Wer einmal die Wundkonsolidierung mittels VAC-Therapie beobachten konnte, wird schnell von der Effizienz dieser Methode und den vielfältigen Anwendungsmöglichkeiten überzeugt sein. Aufgrund der recht hohen Kosten bleibt diese Therapie zwar noch speziellen Fällen vorbehalten, bei diesen können aber sehr gute Ergebnisse erzielt werden.

Interessenkonflikt: Es besteht kein Interessenkonflikt. Der korrespondierende Autor versichert, dass keine Abhängigkeiten zu einer Firma, deren Produkte in dem Artikel genannt sind, oder einer Firma, die ein Konkurrenzprodukt vertreibt, bestehen. Die Präsentation des Themas ist unabhängig und die Darstellung der Inhalte produktneutral.

Literatur

- Alvarez AA, Maxwell GL, Rodriguez GC. Vacuum-assisted closure for cutaneous gastrointestinal fistula management. *Gynecol Oncol* 2001;80:413–6.
- Argenta LC, Morykwas MJ. Vacuum-assisted closure: a new method for wound control and treatment: clinical experience. *Ann Plast Surg* 1997;38:563–76, discussion 577.
- Argenta LC, Morykwas MJ, Marks MW, et al. Vacuum-assisted closure: state of clinic art. *Plast Reconstr Surg* 2006;117: Suppl:127S–42S.
- Argenta A, Simpson J, Morykwas M. Vertical growth tunnels in dressings for use with topical negative pressure. In: Banwell P, Téot L, eds. *Topical Negative Pressure (TNP) Therapy Focus Group Meeting (Proceedings European Tissue Repair Society)*. TXP Communications, London, UK, 2004:213.
- Banwell P, Withey S, Holten I. The use of negative pressure to promote healing. *Br J Plast Surg* 1998;51:79.
- Banwell PE. Topical negative pressure therapy in wound care. *J Wound Care* 1999;8:79–84.
- Banwell PE, Teot L. Topical negative pressure (TNP): the evolution of a novel wound therapy. *J Wound Care* 2003;12:22–8.
- Barker DE, Kaufman HJ, Smith LA, et al. Vacuum pack technique of temporary abdominal closure: a 7-year experience with 112 patients. *J Trauma* 2001;48:201–7.
- Blackburn JH 2nd, Boemi L, Hall WW, et al. Negative-pressure dressings as a bolster for skin grafts. *Ann Plast Surg* 1998;40:453–7.
- Chester DL, Waters R. Adverse alteration of wound flora with topical negative-pressure therapy: a case report. *Br J Plast Surg* 2002;55:510–1.
- Cro C, George KJ, Donnelly J, et al. Vacuum assisted closure system in the management of enterocutaneous fistulae. *Postgrad Med J* 2002;78:364–5.
- Dieu T, Leung M, Leong J, et al. Too much vacuum-assisted closure. *Aust N Z J Surg* 2003;73:1057–60.
- Evenson RA, Fischer JE. Behandlung enteraler Fisteln beim offenen Abdomen. *Chirurg* 2006;77:594–601.
- Fleischmann W, Becker U, Bischoff M, et al. Vacuum sealing: indication, technique, and results. *Eur J Orthop Surg Trauma* 1995;5:37–40.
- Fleischmann W, Lang E, Russ M. Treatment of infection by vacuum sealing. *Unfallchirurg* 1997;100:301–4.
- Fleischmann W, Strecker W, Bombelli M, et al. Vacuum sealing as treatment of soft tissue damage in open fractures. *Unfallchirurg* 1993;96:488–92.
- Fox A, Tadros A, Perks AG. An unusual complication of vacuum assisted closure in the treatment of a pressure ulcer. *J Wound Care* 2004;13:344–5.
- Genecov DG, Schneider AM, Morykwas MJ, et al. A controlled subatmospheric pressure dressing increases the rate of skin graft donor site reepithelialization. *Ann Plast Surg* 1998;40:219–25.
- Heller L, Levin SL, Butler CE. Management of abdominal wound dehiscence using vacuum assisted closure in patients with compromised healing. *Am J Surg* 2006;191:165–72.
- Horch RE, Gerngross H, Lang W, et al. Indications and safety aspects of vacuum-assisted wound closure. *MMW Fortschr Med* 2005;147:Suppl 1:1–5.
- Isago T, Nozaki M, Kikuchi Y, et al. Effects of different negative pressures on reduction of wound in negative pressure dressing. *J Dermatol* 2003;30:596–601.
- Jethwa P, Lake SP. Using topical negative pressure therapy to resolve wound failure following perineal resection. *J Wound Care* 2005;14:166–7.
- Jones SM, Banwell PE, Shakespeare PG. Interface dressings influence the delivery of topical negative-pressure therapy. *Plast Reconstr Surg* 2005;116:1023–8.
- Joos AK, Gärtner V, Bay F, et al. Problemlösung für die VAC-Therapie bei Laparostomata mit Dünndarmfisteln. *ZfW* 2004;53: Sonderheft:P16.
- Joos AK, Herold A, Palma P, et al. Pfortungsverletzungen des Anus und des Rektums. *Chirurg* 2006;77:781–9.
- Joos AK, Jonescheit JO, Bay F, et al. Verschluss einer rektourethralen Fistel durch V.A.C. Therapie. *KCI Times* 2006:Seite 56.
- Lenz S, Doll D, Harder K, et al. Verfahren zum temporären Bauchdeckenverschluss bei Trauma und Sepsis. *Chirurg* 2006;77:580–5.
- Lynch JB, Laing AJ, Regan PJ. Vacuum-assisted closure therapy: a new treatment option for recurrent pilonidal sinus disease. *Dis Colon Rectum* 2004;47:929–32.
- Maier D, Becker U, Kinzl L, et al. Physikalische Grundlagen der Vakuumversiegelung. *Zentralbl Chir* 2000;125:Suppl 1:82.
- Mayberry JC, Burgess EA, Goldman RK, et al. Enterocutaneous fistula and ventral hernia after absorbable mesh prosthesis closure for trauma: the plain truth. *J Trauma* 2004;57:157–63.
- McGuinness JG, Winter DC, O'Connell PR. Vacuum-assisted closure of a complex pilonidal sinus. *Dis Colon Rectum* 2003;46:274–6.

32. Miller RS, Morris JA, Diaz JJ, et al. Complications after 344 damage-control open celiotomies. *J Trauma* 2005;59:1365–74.
33. Moisisidis E, Heath T, Boorer C, et al. A prospective, blinded, randomized, controlled clinical trial of topical negative pressure use in skin grafting. *Plast Reconstr Surg* 2004;114:917–22.
34. Morykwas MJ, Argenta LC, Shelton-Brown EI, et al. Vacuum-assisted closure: a new method for wound control and treatment. *Ann Plast Surg* 1997;38:553–62.
35. Morykwas MJ, Faler BJ, Pearce DJ, et al. Effects of varying levels of subatmospheric pressure on the rate of granulation tissue formation in experimental wounds in swine. *Ann Plast Surg* 2001;47:547–51.
36. Morykwas MJ, Simpson J, Pungert K, et al. Vacuum-assisted closure: state of basic research and physiologic foundation. *Plast Reconstr Surg* 2006;117:Suppl:1215–65.
37. Nagell CF, Holte K. Treatment of anastomotic leakage after rectal resection with transrectal vacuum-assisted drainage (VAC). A method for rapid control of pelvic sepsis and healing. *Int J Colorectal Dis* 2006;31:1–4.
38. Navsaria PH, Bunting M, Omoshoro-Jones J, et al. Temporary closure of open abdominal wounds by the modified sandwich-vacuum pack technique. *Br J Surg* 2003;90:718–22.
39. Oetting P, Rau B, Schlag PM. Abdomineller Vakuumsaugverband beim offenen Abdomen. *Chirurg* 2006;77:586–93.
40. Oomen JW, Spauwen PH, Bleichrodt RP, et al. Guideline proposal to reconstructive surgery for complex perineal sinus or rectal fistula. *Int J Colorectal Dis* 2006;22:225–30.
41. Scherer LA, Shiver S, Chang M, et al. The vacuum assisted closure device: a method of securing skin grafts and improving graft survival. *Arch Surg* 2002;137:930–3, discussion 933–4.
42. Suliburk JW, Ware DN, Balogh Z, et al. Vacuum-assisted wound closure achieves early fascial closure of open abdomens after severe trauma. *J Trauma* 2003;55:1155–60.
43. Turner TD. Wundauflagen. In: Sedlarik KM, Hrsg. *Wundheilung*. Jena–Stuttgart: Fischer, 1993:312.
44. Venturi ML, Attinger CE, Mesbahi AN, et al. Mechanisms and clinical applications of the vacuum-assisted closure (VAC) device. *Am J Clin Dermatol* 2005;6:185–94.
45. Wild T. Consensus of the German and Austrian Societies for Wound Healing and Wound Management on vacuum closure and the VAC treatment unit. *MMW Fortschr Med* 2003;145: Suppl 3:97–101.
46. Willy CH. Literatur zum Thema Vakuumtherapie. In: Willy CH, Hrsg. *Die Vakuumtherapie*. Altusried-Krugzell: Kösel, 2005:9–16.

Korrespondenzanschrift

Dr. Andreas K. Joos
Chirurgische Universitätsklinik Mannheim
Theodor-Kutzer-Ufer 1–3
68167 Mannheim
Telefon (+49/621) 383-2357, Fax -3809
E-Mail: andreas.joos@chir.ma.uni-heidelberg.de